Revista de la Sociedad de Cirujanos Generales del Perú

CIRUJANO

Vol.21 N°1 FEBRERO 2024 ISSN 1817-4450

Tratamiento de la fístula enteroatmosférica en el Hospital Nacional Guillermo Almenara Irigoyen

Recto-sigmoidectomía transanal (procedimiento de Altemeier) en prolapso rectal estrangulado

Colostomía derivativa en pacientes con viruela símica con proctitis y sepsis perianal

Colecistitis xantogranulomatosa

Pancreatitis aguda desencadenante de obstrucción intestinal

Peritonitis post miasis periostomal

Divertículo de Meckel perforado por un cuerpo extraño

Trauma abdominal penetrante por fragmentos de piedra impulsados por onda expansiva

CIRUJANO

Revista de la Sociedad de Cirujanos Generales del Perú
Vol.21 N°1 FEBRERO 2024
ISSN: 1817-4450

SCGP. Sociedad de Cirujanos Generales del Perú
Dirección: Av. Arenales 2049, Dpto. 302, Lince
Lima - Perú
Teléfono: 373 2538
Celular: 999 661 825
E-mail: informes@scgp.org
www.scgp.org

Junta Directiva 2023 - 2025

Dr. Jenner Rusman Betalleluz Pallardel
Presidente

Dr. Carlos Alejandro Arroyo Basto
Vicepresidente

Dr. Juan Alberto Montenegro Pérez
Secretario

Dr. Edilberto Temoche Espinoza
Tesorero

Dra. María Angélica Valcárcel Saldaña
Secretario de Acción Científica

Dr. Pablo Gerardo Arredondo Manrique
Secretario de Prensa y Propaganda

Dr. Fernando Rómulo Revoredo Rego
Secretario de Filiales

Dra. Gaby Susana Yamamoto Seto
Vocal

Dr. Héctor Alberto Jacinto Medrano Samamé
Vocal

Dr. Johan Eduardo Medrano Álvarez
Vocal

Dr. Giuliano Manuel Borda Luque
Presidente Anterior

Dr. David Ortega Checa
Director Ejecutivo

CIRUJANO
ISSN 1817-4450
Hecho el Depósito Legal en la Biblioteca Nacional del Perú N° 2015-04145

EDITOR EJECUTIVO
Edilberto Temoche Espinoza

PRESIDENTE DEL COMITÉ EDITORIAL
Juan Jaime Herrera Matta

COMITÉ EDITORIAL NACIONAL
David Ortega Checa
Iván Vojvodic Hernández
Luis Villanueva Alegre
Héctor Angulo Espinoza
Eduardo Barboza Besada
José De Vinatea De Cárdenas
Julio Diéguez Grimaldo
Juan Jaime Herrera Matta
Carlos Balarezo Torres
Juan Antonio Herrera Matta
Miguel David Flores Mena

COMITÉ EDITORIAL INTERNACIONAL
Samir Rasslan (Brasil)
Dario Birolini (Brasil)
William Sánchez (Colombia)
John Henry Moore (Colombia)
Pedro Ferraina (Argentina)
Mariano Giménez (Argentina)
Atila Csendes (Chile)
Luis Ruso (Uruguay)
Aurelio Rodríguez (EE UU)
Daniel Ludi (EE UU)
Dido Franceschi (EE UU)
Marvin López (EE UU)
Michael C. Parker (Inglaterra)

EDITORIAL

El progreso social y económico de un país está relacionado a su capacidad de generar y aportar conocimiento a través de su producción científica. La aplicación de los resultados de una investigación correctamente realizada, puede incrementar la productividad y optimizar el uso de los recursos disponibles.

Si bien durante los últimos años en el Perú ha existido un aumento gradual de las investigaciones, lo discreto de sus cifras aún nos coloca en desventaja frente a otros países de la región latinoamericana. Además, existe un notorio desbalance entre la producción científica de la capital con respecto al resto de regiones del país Se requiere entonces una política de fortalecimiento de las instituciones que investigan en el país, como las universidades, las instituciones académicas y los establecimientos de salud públicos y privados.

Por ello la Sociedad de Cirujanos Generales del Perú impulsa la investigación en Cirugía mediante la creación del Premio a la Investigación Quirúrgica "Dr. Julio del Campo Amorós", cuya primera entrega de dio en el marco del XVIII Congreso Internacional de Cirugía General realizado del 1 al 4 de agosto del 2023. En los meses de septiembre y octubre del mismo año también se realizó, mediante reuniones virtuales, el Concurso de Casos Clínicos en Cirugía Abdominal de Emergencia, dirigido a los Residentes de Cirugía General del país. Ambas convocatorias tuvieron una gran acogida, participando trabajos y casos de diferentes regiones del Perú. Dicha respuesta favorable constituye un estímulo para que se organicen periódicamente nuevas ediciones.

En el presente número de la Revista Cirujano se encuentran los trabajos ganadores en ambos concursos, a quienes les reiteramos nuestras felicitaciones. Asimismo, en el presente número presentamos un ejemplo de cómo una unidad altamente especializada como es la Unidad de Falla Intestinal del Hospital Nacional Guillermo Almenara Irigoyen puede realizar investigación y generar conocimiento útil a la comunidad médica nacional y mundial en base al procesamiento y análisis de los datos de su casuística. Nuestro reconocimiento a sus esfuerzos por investigar y generar data nacional.

La Sociedad de Cirujanos Generales del Perú a través de su revista Cirujano, mantiene su compromiso en ser una tribuna abierta para la difusión de la investigación quirúrgica en nuestro país.

Dr. Jenner Betalleluz Pallardel
Presidente de la Sociedad de Cirujanos Generales del Perú

CONTENIDO

Tratamiento de la fístula enteroatmosférica en el Hospital Nacional Guillermo Almenara Irigoyen

Recto-sigmoidectomía transanal (procedimiento de Altemeier) en prolapso rectal estrangulado

Colostomía derivativa en pacientes con viruela símica con proctitis y sepsis perianal

Colecistitis xantogranulomatosa

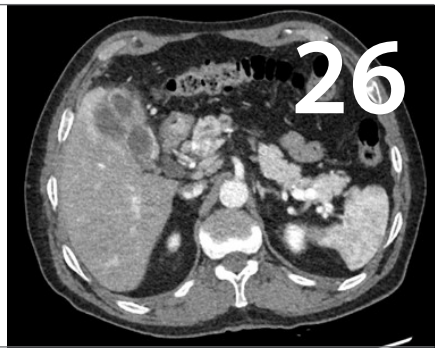

Pancreatitis aguda desencadenante de obstrucción intestinal 32

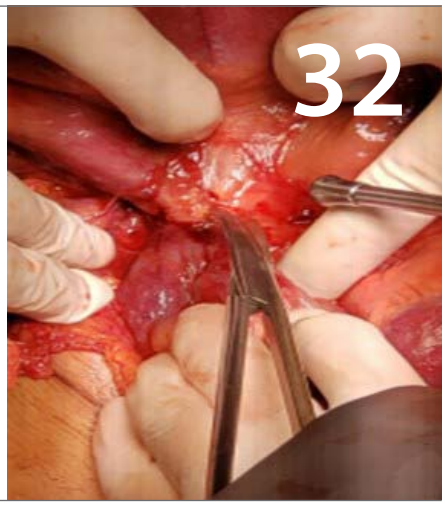

Peritonitis post miasis periostomal 36

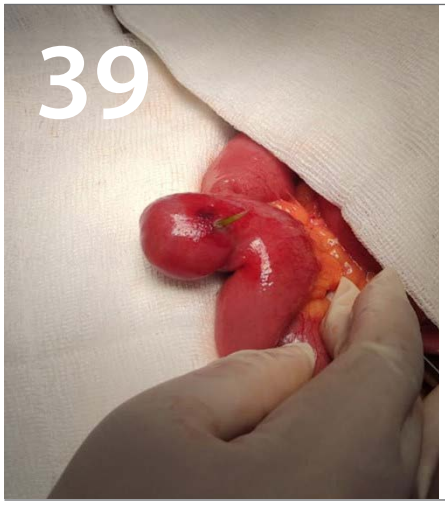

Divertículo de Meckel perforado por un cuerpo extraño 39

Trauma abdominal penetrante por fragmentos de piedra impulsados por onda expansiva 43

Tratamiento de la fístula enteroatmosférica en el Hospital Nacional Guillermo Almenara Irigoyen

Sergio Zegarra Cavani[1, 2,3], **Eduardo Huamán Egoavil**[1, 2,4], **Jorge Serrano Cardoso**[1, 2], **Raúl Yépez Adrianzen**[1], **Guillermo Reyes Obando**[1]

[1] Servicio de Cuidado Critico Quirúrgico del Hospital Nacional Guillermo Almenara Irigoyen de Lima Perú.
[2] Unidad de Falla Intestinal del Hospital Nacional Guillermo Almenara Irigoyen.
[3] Past presidente de la Asociación Peruana de Rehabilitación y Trasplante Intestinal (ASPERTI).
[4] Presidente de la Asociación Peruana de Rehabilitación y Trasplante Intestinal (ASPERTI).

Correspondencia: sazegarra@yahoo.com

Resumen

Objetivo: Describir las características y resultados del manejo inicial de los pacientes con diagnóstico de Fístula Entero-Atmosférica, desde su ingreso a la Unidad de Falla Intestinal del Hospital Nacional Guillermo Almenara Irigoyen, hasta su cirugía definitiva de restitución de tránsito intestinal.

Materiales y Métodos: Serie de casos consecutiva de pacientes con diagnóstico de Fístula Entero-Atmosférica (FEA) que ingresaron a la Unidad de Falla Intestinal (UFI), desde enero del 2020 a diciembre del 2022. Se incluyó a los pacientes mayores de 18 años con FEA derivados a la UFI del Hospital Nacional Guillermo Almenara del Seguro Social del Perú, quienes iniciaron su seguimiento desde la relaparotomía índice (ReLEi). Se consideró como FEA al Abdomen Abierto tipo 2C y 4 de la clasificación de Björk, lo cual determinó que tengamos, luego de la ReLEi, pacientes con un ostoma previo a la FEA (grupo A) y paciente sin ostoma (grupo B). En ambos grupos se evaluó y comparó la evolución y morbimortalidad hasta su cirugía de restitución autóloga del tránsito intestinal (CRATGI). Los datos se analizaron con el paquete estadístico STATA 11.

Resultados: Estudio retrospectivo que incluyó 14 pacientes con diagnóstico de FEA La mediana de edad fue de 54.5 años (26 - 73 años), el 75% fueron varones y el 43% tuvieron al menos una comorbilidad (diabetes, hipertensión, etc.). La ReLEi permitió realizar un ostoma previo a la FEA en 3 pacientes (grupo A) y no fue posible en 11 pacientes (grupo B). El tiempo transcurrido desde el inicio de la fuga intestinal hasta la ReLEi fue de 9.3 días (8-10 días) y 35.9 días (26-66 días) para el grupo A y el grupo B respectivamente. Llevar la FEA a un "ostoma" controlado tomó 15 días (7-28 días) en el grupo A y 52 días (10-96 días) en el grupo B. En el grupo A (n=3) solo 1 paciente llegó al CRATGI (a los 284 días), 1 paciente falleció antes del CRATGI (sepsis relacionada al CVC) y el otro se perdió en el seguimiento; mientras que en el grupo B (n=11), 8 pacientes fueron sometidos a CRATGI después de 205 días (en promedio), después de la cirugía que descontaminó del abdomen, 1 paciente presentó cierre espontáneo, 1 falleció antes del CRATGI (sepsis abdominal por falla en el control de foco) y 1 está a la espera de su cirugía en ambulatorio. La mortalidad global fue del 14.3%.

Conclusiones: En nuestros pacientes realizar un ostoma derivativo descontaminó el abdomen y permitió un manejo menos complicado. Una relaparotomía índice precoz nos permitió realizar un ostoma derivativo e impactar positivamente en el manejo de la FEA. Sistematizar el manejo del Abdomen Abierto del paciente con FEA nos permitió realizar un tratamiento ordenado y exitoso, con una baja mortalidad.

Palabras clave: Fístula entero-atmosférica, abdomen abierto, sepsis abdominal.

Abstract

Objective: describe the features and results of the initial management of patients with diagnosis of enteroatmospheric fistula since their admission to the Intestinal Failure Unit at the Hospital Nacional Guillermo Almenara Irigoyen, until their definitive intestinal reconstruction. Materials and methods: this is a series of consecutive cases of patients with a diagnosis of enteroatmospheric fistula (FEA) who were admitted to the Intestinal Failure Unit (UFI), from January 2020 to December 2022. We included patients older than 18 years with FEA referred to the UFI at the Hospital Nacional Guillermo Almenara Irigoyen belonging to the Peruvian Social Security, who were followed up since the index relaparotomy (ReLEi). Open Abdomen type 2C and 4 of Björk's classification was considered as FEA. This determined that after ReLEi we had patients with a stoma before the FEA (group A) and patients without a stomam (group B). Evolution, morbidity and mortality until their autologous intestinal reconstruction surgery (CRATGI), were assessed and compared. Data was analyzed with the STATA 11 statistical software.

Results: this retrospective study included 14 patients with diagnosis of FEA. The median age was 54.5 years (26–73 years), 75 % were male and 43 % had at least one comorbidity (diabetes, hypertension etc.). ReLEi allowed to construct a stoma before FEA in 3 patients (group A) and this was not possible in 11 patients (group B). Time between intestinal leak and ReLEi was 9.3 days (8–10 days) and 35.9 days (26-66 days) for group A and B respectively. It took 15 days (7-28 days) to obtain a controlled "stoma" from an FEA for group A and 52 days (10-96 days) for group B. In group A (n=3) only 1 patient made it to CRATGI (at 284 days), 1 diedm before CRATGI (sepsis related to CVC) and the other patient was lost to follow-up, whilst in group B (n=11), 8 patients underwent CRATGI after 205 days (in average), after abdominal decontaminating surgery, one patient had a spontaneous closure, 1 died before CRATGI (abdominal sepsis due to failure in controlling the focus) an 1 is waiting surgery as out-patient. Global mortality was 14.3 %.

Conclusions: in our patients, construction of a diverting stoma decontaminated the abdomen and allowed a less complex management. An early index relaparotomy allowed us to construct a diverting stoma and positively impact on the management of FEA. Systematization of the management of open abdomen in patients with FEA allowed an orderly and successful treatment with low mortality.

Keywords: enteroatmospheric fistula, open abdomen, abdominal sepsis.

Introducción

La fístula enteroatmosférica (FEA), que realmente no es una fístula, consiste en una perforación o lesión intestinal que se encuentra en el lecho de una herida operatoria abierta, en un abdomen congelado y sin trayecto; tiene una alta morbimortalidad, que puede llegar hasta un 40% [1,2].

Este tipo de fístulas pertenecen al grupo de fugas que se presentan en un abdomen abierto infectado [3], con más de 2 relaparotomías, con pérdida de los espacios peritoneales [4] y su tratamiento requerirá múltiples cirugías, con prolongada hospitalización, mayores gastos hospitalarios y gran demanda de recurso humano [5,6].

Su incidencia puede llegar al 10% en los pacientes que se instaura un abdomen abierto como tratamiento de un síndrome compartimental [7] y hasta un 55% en los pacientes que reciben el mismo manejo por una sepsis abdominal [8,9]. Por otro lado, cerca del 80 % de las FEAs son generadas por una complicación quirúrgica, luego de una cirugía que fue realizada por una sepsis abdominal y que la dehiscencia y filtración de una anastomosis intestinal o una lesión inadvertida postoperatoria son reconocidas tardíamente y por consiguiente se realice una relaparotomía retrasada[3]. En un 40% de ellas se documenta algún grado de desnutrición como factor de riesgo [10].

Los pilares para el manejo de una fístula son: la *reposición de las pérdidas por la fístula* para mantener un adecuado balance hidroelectrolítico, los *cuidados periostomales y del ostoma* para evitar la corrosión de la piel por las enzimas digestivas y la infección, el *soporte nutricional* optimizando el aporte nutricional a través del intestino remanente o la vía parenteral y la *descontaminación del abdomen* para detener la infección [7].

Con los años, se ha mejorado el monitoreo del paciente en unidades de cuidado critico quirúrgico; el cuidado de las heridas y la tecnología, al igual que el soporte nutricional con la creación de las Unidades Especializadas de Soporte Nutricional. Mientras

que se ha intentado el control del foco infeccioso elaborando una ostomía derivativa previa a la fuga intestinal, sin embargo, cuando no ha sido posible debido a la hostilidad del abdomen, el manejo ha sido infructuoso.

Actualmente, el tratamiento de la fístula enteroatmosférica es uno de los mayores retos que tenemos, especialmente en el paciente que no se consiguió la derivación u ostomía previa a la FEA. En este escenario se perpetúa la sepsis y el deterioro clínico del paciente. Esto ha alentado a generar múltiples opciones terapéuticas con el afán de descontaminar el abdomen [11,12]. Las propuestas tienen como objetivo derivar el flujo intestinal fuera de la herida operatoria, para aislar la fístula del resto del abdomen abierto (técnica del chupón, canulación con sondas, técnica del condón de Rivera, Fístula Solution®, prótesis de bioimpresión, etc.), mejorar los cuidados periostomales (pastas selladoras, láminas protectoras, hidrocoloides, etc.) y mantener limpia la herida (Vacuum Pack, VAC, SIVACO, etc.) [1].

Si logramos derivar el fluido intestinal fuera de la herida, evitaremos la irritación peritoneal y controlaremos el foco infeccioso, lo cual reducirá la respuesta inflamatoria y el catabolismo, favoreciendo la granulación y contracción de la herida, que llevarán al control del derrame intestinal y la posibilidad de usar bolsas de colostomía [13,14]. Este mejor control puede, en el mejor de los casos, permitir iniciar la nutrición por la vía enteral u oral, lo cual modula la respuesta inflamatoria y también estimula el trofismo y la adaptación; reduciendo la necesidad de la nutrición parenteral [15].

Es importante detectar tempranamente una dehiscencia ("filtración") o lesión inadvertida del intestino, pues en una *relaparotomía índice* temprana tendremos mejor acceso a los hallazgos y podremos realizar una ostomía previa a la fuga o en la misma fuga a "doble cañón", mientras que en la *relaparotomía índice tardía* (más de 14 días) encontraremos una cavidad abdominal sellada por adherencias firmes que no permitirán hacer una ostomía ni identificar el nivel de lesión y nos enfrentaremos al mayor grado de dificultad del Abdomen Abierto (AA) que existe y a las consecuencias de su difícil manejo para controlar el foco [13].

Actualmente en nuestro país, uno de los mayores retos que afrontan los cirujanos es que no existen datos propios que permitan un adecuado manejo de la FEA, ni propuestas claras para su tratamiento; en parte debido a las características heterogéneas de nuestro sistema de salud, la reducida oferta de centros de alto nivel resolutivo y la falta de publicaciones al respecto.

Figura 1. Consecuencias locales y sistémicas de la FEA

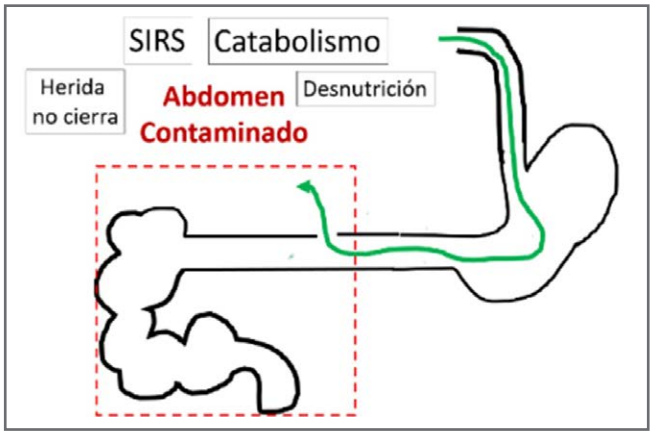

El presente trabajo tiene como objetivo mostrar el manejo y resultados de nuestros pacientes con diagnóstico de FEA en sus distintas formas de presentación, tratados en una Unidad Especializada de Falla Intestinal (UFI) en un hospital de alta complejidad utilizando un algoritmo para el control de la fuente infecciosa y el manejo del AA.

Materiales y métodos

Una serie retrospectiva de 14 pacientes consecutivos con el diagnóstico de Fístula Entero-Atmosférica (FEA), mayores de 18 años, ingresados a la Unidad de Falla Intestinal (UFI) del Servicio de Cuidado Crítico Quirúrgico del Hospital Nacional Guillermo Almenara Irigoyen de Lima, Perú, desde el 1º de enero del 2020 hasta el 31 de diciembre del 2022.

Todos recibieron tratamiento según la "Guía de Manejo Multidisciplinario del Abdomen Catastrófico", que incluye control del foco infeccioso del abdomen, soporte nutricional, manejo del abdomen abierto, cuidados ostomal y periostomal, diagnóstico y tratamiento de la patología intestinal subyacente y finalmente la cirugía de restitución del tránsito intestinal[4].

Al ingreso, una vez clasificado el caso como una FEA (Björk 2C o 4), el paciente fue sometido a una ***relaparotomía índice*** para controlar la fuente de infección abdominal que fue realizada por el equipo de cirujanos de la Unidad de Falla Intestinal (UFI). Los resultados de esta intervención quirúrgica determinaron 2 grupos: pacientes que se les consiguió hacer un ostoma previo a la FEA (Grupo A) y a los que no fue posible (Grupo B).

Los pacientes del Grupo A continuaron el manejo el Abdomen Abierto con relaparotomías programadas hasta el cierre del abdomen, asistido con sistema de presión negativa, y conseguir un ostoma del

segmento intestinal distal en la herida operatoria que se comportara como una pequeña fístula mucosa desfuncionalizada.

En el Grupo B, ante la imposibilidad de ostomizar, se utilizaron diferentes métodos para canalizar el derrame intestinal fuera del abdomen de acuerdo con la localización de la fuga intestinal en relación a la línea media y su profundidad, para descontaminarlo y permitir la granulación, contracción y reducción del tamaño de la herida, lo que permitió que se comporte como una fístula u ostomía controlada.

Figura 2. Algoritmo en el manejo de la FEA. UFI 2022

El soporte nutricional se realizó [4] por vía oral (VO), nutrición enteral (NE), nutrición parenteral total (NPT) o nutrición mixta (NE + NP suplementaria) de acuerdo con la longitud del intestino proximal funcionante y el grado de éxito en la canalización del flujo de la FEA fuera del abdomen.

La Cirugía de Restitución Autóloga del Tracto Gastro Intestinal (CRATGI) se realizó en todos los pacientes, con estudios completos (endoscópico y radiológico) del tracto gastrointestinal, libre de infección, estado nutricional optimizado y tiempo transcurrido desde la última intervención quirúrgica suficiente como para encontrar un abdomen con menos adherencias y más gentil [16].

En ambos grupos se describe la morbimortalidad hasta controlar la fístula y llegar a la CRATGI. Los datos se ingresaron en una hoja de Excel y se procesaron con el paquete estadístico STATA 11. Se uso medidas de tendencia central.

Resultados

Se incluyeron 14 pacientes, 3 del sexo femenino (21%) y 11 del sexo masculino (79%). La media de la edad fue de 54.5 años (26-75 años). El 43% de pacientes presentaron comorbilidades (6 pacientes). Todos (100%) los casos tuvieron como causa de FEA complicaciones quirúrgicas.

En la relaparotomía índice, a 3 pacientes (21%) se les realizó un ostoma previa a la FEA y se les asignó en el grupo A mientras que en 11 pacientes (79%) no fue posible realizar una ostomía desfuncionalizante y se consideraron como el grupo B.

El tiempo transcurrido desde el inicio de la fuga intestinal hasta la relaparotomía índice fue de 9.3 días y 35.9 días para el grupo A y B respectivamente.

Un paciente del grupo B con FEA central de bajo gasto, cerró espontáneamente el día 20 con SPN y NE; mientras que en el grupo A no hubo ningún caso de cierre espontáneo. La tasa global de cierre sin cirugía fue del 7.14 %.

En la relaparotomía índice correspondiente al grupo A (n=3), el abdomen abierto se manejó con SPN (66%) y cierre de la pared (34%). Mientras que en el grupo B (n=11), el.27% de los casos se trató con cura húmeda exclusiva y el resto (73%) con métodos mixtos (SPN + cura húmeda, SPN + condón de Rivera, SPN + Donna); en tres de ellos utilizamos el condón de Rivera, de los cuales a 2 se les realizó además la "mordedura de tiburón" por ser FEAs laterales alejadas de la línea media. La Donna se usó en 1 caso de FEA profunda.

Figura 3. Relaparotomía índice

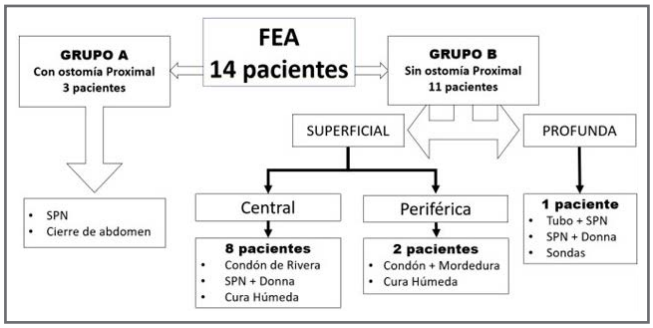

Ref. Nuestra serie

A los pacientes del grupo A se logró cerrar la pared abdominal y se transformó la FEA en una fístula mucosa luego de un promedio de 15 días; mientras en el grupo B a los 52 días en promedio se pudo lograr transformar la FEA en un ostoma controlado.

En el grupo A hubo un paciente fallecido (con ostomía en asa a 40 cm del ligamento de Treitz que permaneció con NPT), ello ocurrió en su provincia luego de desarrollar sepsis relacionada al catéter venoso central. En el grupo B también hubo un fallecido por sepsis abdominal, en el que no pudimos controlar la fuente de infección (recibía cura húmeda).

Del grupo A solo 1 paciente llegó al CRATGI, pues 1 falleció y el otro se perdió en el seguimiento, y del grupo B, 8 pacientes llegaron al CRATGI (1 tuvo cierre

Tabla 1. Resumen de casos

	Grupo	Edad	CoMorb	Dx	Ostoma (Treitz)	Ultima Qx	TRATAMIENTO	Control	S. Nutricional	CRATGI	Motivo
1	B	58a	NO	FEA	NO	28d	SPN (4) + Cura H	69d	153 días: NPT + NE	183d	
2	A	64a	HTA	FEA	60 cm terminal	8d	SPN (12)	28d	266 días: NPT	284d	
3	B	75a	NO	FEA	NO	27d	Cura H	66d	156 días: NE	163d	
4	B	65a	NO	FEA	NO	36d	SPN	18d	15 días: NE	NO	Cierre 20 d
5	B	70a	DM	FEA	NO	28d	Cura H	NO	10 días: NPT	NO	Fallece
6	A	49a	NO	FEA	40 cm asa	10d	Cierre de abdomen + tubo	10d	100 días: NPT	NO	Fallece
7	B	36a	NO	FEA	NO	26d	SPN (3) + Condón (2)	40d	236 días: NPT + NE	243d	
8	B	51a	HTA	FEA	NO	32d	Condón/MT (7) + Cura H	50d	240 días: NPT	249d	
9	B	26a	NO	FEA	NO	47d	SPN (2)+ Cura H	10d	248 días: NPT + NE	252d	
10	B	40a	NO	FEA	NO	30d	SPN (8) + Condón/MT (2) + cura H	60d	180 días: NPT + NE	200d	
11	B	50a	DM	FEA + OI	NO	36d	Cierre de abdomen	46d	30/66 días: NE	36/78d	
12	A	73a	NO	FEA	150 cm terminal	10d	SPN (1) + Cierre abdomen	7d	30 días: NPT + NE	NO	Perdido
13	B	58a	TAKOTSUBO	FEA	NO	66d	Cura H	96d	96 días: NPT + NE	150d	
14	B	63a	DM	FEA	NO	39d	Tubo + SPN, Donna + SPN, Cura H	66d	40 días: NE	NO	Pendiente

SPN: sistema de presión negativa; Cura H: cura húmeda; MT: mordedura de tiburón; FEA. fístula entero atmosférica; OI obstrucción intestinal; Ultima Qx: días hasta la ReLEi; Control: días hasta manejo como ostoma controlado; CRATGI: días desde el control del foco hasta su cirugía.

espontáneo, 1 falleció y 1 está en espera de su cirugía). En general el tiempo de espera para la CRATGI fue de 205 días en promedio (114 a 284 días).

Discusión

La definición de FEA es inexacta, pues una fístula es la comunicación entre 2 cavidades epitelizadas [17] y por ende la atmósfera no cumple con ese criterio. Es mejor definirla como una fuga intestinal en un abdomen séptico con adherencias interesas, entero parietales con pérdida de los espacios anatómicos. Por lo tanto, podemos incluir en ese espectro los abdómenes tipo 2C de la clasificación de Björk [18], pues comparten el mismo plan quirúrgico que el abdomen Björk tipo 4, que es canalizar la fuga intestinal fuera del abdomen para controlar la fuente de infección; por eso nosotros los hemos incluimos en nuestro trabajo, teniendo la hipótesis que en la formación de una FEA se tiene un amplio espectro que va desde el AA tipo 1C o 2C hasta llegar al AA tipo 4 de la clasificación de Björk. Es decir que existe una fase temprana (Björk 1C o 2C) y una tardía (Björk 4) para el establecimiento de una FEA.

Caso 2: Múltiples FEAs con ostomía proximal + SPN

Además, según nuestra experiencia, creemos que la clasificación de Björk debería ser actualizada para aclarar que el AA tipo 3 puede ser la consecuencia de un AA tipo 1A, 1B, 2A o 2B, mientras que un AA tipo 4 puede ser la consecuencia de un AA tipo 1C o 2C. Esto justifica la inclusión de los pacientes en nuestro trabajo. En adición, queda un vacío en la clasificación de Björk [18] con el AA congelado con múltiples fístulas y/o una ostomía; que también debería ser motivo de revisión.

Siguiendo la línea propuesta, en la fase precoz (AA tipo 1C o 2C), podemos sacar un ostoma proximal derivativo y en la fase tardía (AA tipo 4) no es posible, sin embargo, el objetivo es descontaminar el abdomen. Esto nos ha generado 2 brazos en el manejo con evolución diferente, que nos ha permitido generar algunas recomendaciones que justifican nuestro ordenamiento terapéutico.

Caso 9: FEA Central sin ostomía y manejo con condón

Entonces, ante la aparición de una FEA, es fundamental elaborar estrategias para controlar el foco infeccioso con acciones terapéutica en función a las características de la fístula, fuga o filtración y abordar al paciente de forma integral, sistematizada y multidisciplinaria [19].

En la fase aguda de su reconocimiento, es fundamental el control local de la fuga intestinal para descontaminar el abdomen y evitar daño en la pared abdominal y los intestinos, además del deterioro infeccioso sistémico. Mientras más temprano se haga el reconocimiento de una filtración intestinal, menos hostil encontraremos un abdomen en la ReLEi y podamos exteriorizar la fuga o realizar un ostoma previo a la fuga [13].

Nuestra experiencia publicada en el manejo de los pacientes con Abdomen Catastrófico [4], nos ha permitido manejar casos con FEA de acuerdo con una sistematización para el control de la fuga intestinal en el abdomen abierto, comenzando con una relaparotomía índice que tiene como objetivo el descontaminar el abdomen.

En pocos pacientes nos fue posible la realización de un ostoma en la ReLEi, lo cual eliminó la fuente contaminante del abdomen en un solo acto quirúrgico. Este éxito, estuvo en relación directa con el hecho que se realizó en forma precoz (menos de 14 días), antes que la contaminación del abdomen convierta el abdomen en una cavidad inexplorable [15].

El resto del tratamiento en este grupo de pacientes se centró en el manejo del abdomen abierto, usando sistemas de presión negativa para propiciar el sellamiento de los espacio entero-peritoneal parietal y evitar la generación de colecciones lejos de línea media que requieran un drenaje posterior. Además, decidimos cerrar la pared abdominal precozmente (< 10 días) a pesar de dejar abandonado el (los) orificio (s) intestinal (es) desfuncionalizandolo (s), muy frecuentemente lejos de línea media y cubiertos por la pared abdominal; lo que condicionó, con el transcurrir del tratamiento, que estos orificios migren progresivamente hacia la herida mediana y alcancen su canalización. Convirtiendo una FEA en un ostoma que produce moco (fístula mucosa) [20].

Caso 8: FEA lateral sin ostomías: condón + mordedura de tiburón

Caso 14: FEA profunda: múltiples técnicas hasta ostomizar

Figura 4. Consecuencias: FEA con ostoma derivativo

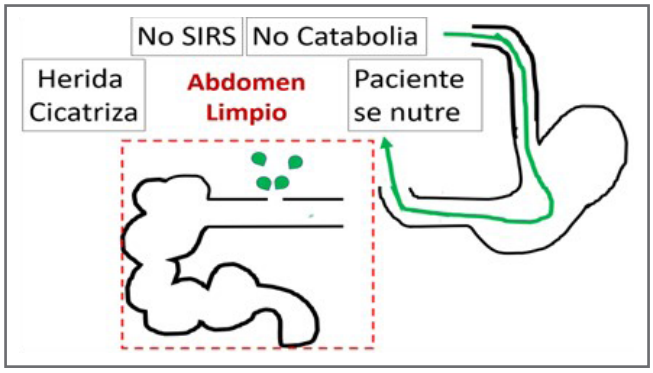

En la mayoría de los pacientes que no se logró hacer un ostoma derivativo, debimos elegir un método de canalización de acuerdo con la localización de la fístula y su producción. En los pacientes con fístulas centrales y de alto flujo (> 500 mL/día), las ostomizamos con el "condón de Rivera" puesto que los Sistemas de Presión Negativa (SPN) solos o en combinación con tutorización con tubo se saturan rápidamente, porque es difícil mantener sellado el orificio intestinal y contamina las esponjas, saturándolas y perpetuando la contaminación de la herida. Hemos tratado a los pacientes muchas veces en base a "ensayo-error", pues en la mayoría de las veces no se tiene clara la localización anatómica de la FEA en relación al ligamento de Treitz ni el gasto de la fuga intestinal.

En caso haya múltiples orificios fistulosos, lo primero es identificar el orificio proximal de la FEA y suturar los bordes de la mucosa al anillo de látex del extremo abierto del condón, evaluando si se tendrá la necesidad de infiltrarla (lidocaína o suero fisiológico) cuando tengamos una mucosa evertida [13] como lo hicimos en nuestro paciente n°7. En el caso de no identificar el orificio proximal, podemos incluir ambos orificios con un mismo condón o utilizar uno para cada orificio hasta tener la certeza de cuál es el proximal e individualizarlo. Otro recurso es administrar por vía oral o sonda nasogástrica azul de metileno. Aunque somos conscientes que no es un método infalible pues, si la fístula está lejos del Treitz o el paciente está en íleo, el contraste no progresará.

Una vez canalizado el cabo proximal a través de una ostomía o fístula controlada ostomizada, los otros orificios pueden abandonarse, pues su producción se agotará y solo quedará moco para drenar, cuya carga bacteriana es de baja repercusión contaminante para el abdomen.

La mala experiencia reportada por algunos autores en el manejo de FEA cubiertas por un colgajo de estrato dermoepidérmico alejadas de la línea media, periféricas o laterales, como le hemos llamado nosotros, nos llevó a la colocación del condón y retirar una porción del piel y TCSC que representan el techo de la fístula para visualizar el orificio fistuloso y monitorizar la hermeticidad de la sutura del condón, como lo ha descrito su autor refiriéndola como la "mordedura de tiburón" [13]; lo cual nos ha llevado a un buen término en los casos que la hemos utilizamos (caso n°8 y n°10).

Aunque la técnica del "condón de Rivera" ha sido cuestionada como método para canalizar una FEA, porque permite cierto grado de fuga y el látex tiende a romperse rápidamente [13], nosotros tenemos muy presente que es una anastomosis entero-látex y por ello imperfecta, ya que los puntos se aflojan o desgarran la mucosa, condicionando fugas y contaminación, además de ser una medida temporal. Sin embargo, lo consideramos útil porque es un método barato, sencillo, reproducible, que pude hacerse en la cama del paciente y cuando hay filtraciones el reforzamiento con resuturas es sencillo, lo cual nos condiciona a tener un seguimiento más cercano para el control de las filtraciones y la limpieza de la herida operatoria.

Figura 5. Consecuencias del manejo de la FEA sin ostoma

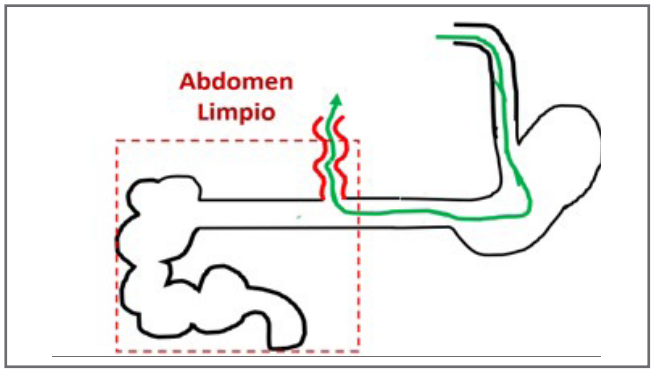

En ese sentido, la literatura menciona a otros dispositivos para canalizar la FEA fuera del AA, con sondas, tubos endotraqueales o el chupón (mamila). Lamentablemente estas herramientas disfuncionan cuando el paciente empieza con dieta o la fístula tiene un alto gasto. Las técnicas del FISPME (fístula isolation by suturing the Penrose drain to mucosa of orifice of entero-atmospheric fístula) [21] o NITS (new isolation technique with stopper)[22] usan los Penrose en virtud de la propiedad de capilaridad que ofrecen, pero también disfuncionan por acodamiento e inadecuada hermeticidad.

Las FEA profundas son las que más nos han generado dificultades para la descontaminación del abdomen, refiriéndonos a fugas que se produce en segmentos del tracto digestivos poco o nada móviles como el duodeno, colon ascendente, descendente y unión rectosigmoidea, principalmente por estar fijados al retroperitoneo, lo que no permite que migren hacia el centro de la herida y se hagan superficiales como las de intestino delgado. Es por lo que la canalización del efluente intestinal es muy complicada.

En este mismo escenario manejamos dispositivos más elaborados o una combinación de ellos, como la canalización de la fístula con una sonda asociada al Sistema de Presión Negativa o la técnica de la "Donna" y Sistema de Presión Negativa, que, a pesar de sus altos costos, nos han permitido mantener limpio el abdomen y considerarlo una terapia puente hacia la cura húmeda o incluso para ganar tiempo y nos permita acceder al abdomen por una zona alejada de la herida operatoria y hacer una ostomía proximal. Como en nuestro caso n°14, que nos permitió hacer una colostomía transversa en un paciente con dehiscencia de una colo-recto anastomosis luego de la restitución de un Hartmann por un vólvulo de sigmoides.

Para estos casos, otras opciones son el uso de endoprótesis intestinales como una buena alternativa para fístulas de origen colónico, permitiendo limitar la contaminación fecal de la herida e incluso el cierre de la fístula [23]. Se indica en pacientes seleccionados con fístula limitadas a colon izquierdo porque ofrece el restablecimiento rápido del tránsito intestinal, en el contexto de un abdomen hostil, sin posibilidad de movilizar los segmentos intestinales comprometidos [24, 25], sin embargo, consideramos que no es factible en FEA de intestino delgado, pues las firmes adherencias del abdomen congelado limitarán el progreso del endoscopio más allá del colon izquierdo o condicionarían una perforación si se insiste en avanzar el colonoscopio.

Finalmente consideramos que ninguno de estos métodos sería necesario ***si se realizaran relaparotomías tempranas*** ante la sospecha de una dehiscencia o perforación inadvertida y elaborar un ostoma en un abdomen complicado o ***si no se realizara una anastomosis "de riesgo"***, donde verdaderamente el único que se expone es el paciente. Por otro lado, una relaparotomía en blanco,

en este escenario, no es un fracaso para el cirujano si no un control de seguridad para el paciente a pesar de mermar su salud. Como dice el viejo adagio peruano, es mejor un SAS (Sin Alteraciones Significativas) a un SOS (Save Our Soul); sólo falta romper paradigmas y perder el miedo al paciente grave y la realización oportuna de una relaparotomía o un ostoma.

El tratamiento de las fístulas entero-atmosféricas en centros de referencia mejora los resultados, disminuye la tasa de mortalidad y costos hospitalarios [26]. De tal modo, se aconseja derivar a estos pacientes a un centro especializado que pueda realizar una atención multidisciplinaria integral [27] y protocolizada, que actualmente se refleja en la baja tasa de mortalidad [28, 29].

Conclusiones

Realizar una ostomía previa a la FEA en la primera cirugía descontamina el AA, ofreciendo un manejo menos complicado y más corto.

Mientras más temprana se haga la relaparotomía índice, más posibilidades de lograr un ostoma derivativo.

La sistematización para el control de la contaminación del abdomen infectado en el paciente con fístula enteroatmosférica nos ha dado buenos resultados.

Se sugiere que el paciente con una FEA sea derivado a un centro especializado lo más pronto posible.

REFERENCIAS BIBLIOGRÁFICAS

1. Di Saverio S, Tarasconi A, Walczak DA, et al. Classification, prevention and management of enteroatmospheric fístula: a state-of-the-art review. Langenbecks Arch Surg. 2016;401(1):1-13.
2. Yetişir F, Sarer AE. Operative management of enteroatmospheric fístula in Björck 4 open abdomen patients by the help of laparoscopic lateral approach. Indian J Surg. 2017:79:173-6.
3. De Vries FE, Atema JJ, Van-Ruler O, Vaizey CJ, Serlie MJ, Boermeester MA. A systematic review and meta-analysis of timing and outcome of intestinal failure surgery in patients with enteric fístula. World J Surg. 2018; 42:695-706.
4. Huamán EC, Zegarra SA. Manejo Multidisciplinario del Abdomen Catastrófico en la Unidad de Falla Intestinal. CIRUJANO 2018. Vol 15 N°1; 8-19.
5. Cristaudo AT, Jennings SB, Hitos K et al. Treatments and other prognostic factors in the management of the open abdomen: A systematic review. J Trauma Acute Care Surg. 2017;82(2):407-418.
6. Wercka J, Cagol PP, Melo ALP, Locks G de F, Franzon O, Kruel NF, et al. Epidemiology and outcome of patients with postoperative abdominal fístula. Rev Colégio Bras Cir. 2016; 43:117-23.
7. Edmunds LH, Williams GM, Welch CE. External Fístulas Arising from the Gastrointestinal Tract. Ann Surg. 1960;152(3):445-469.
8. Timmons J, Russell F. The use of negative pressure wound therapy to manage enteroatmospheric fístulae in two patients with large abdominal wounds. Int Wound J. 2014;11(6):723-729.
9. Cristaudo A, et al. Complications and Mortality Associated with Temporary Abdominal Closure Techniques: A Systematic Review and Meta-Analysis. The Am Surg. 2017; 83:191-216
10. Muñoz EO, et al. Nueva técnica para el control de la contaminación de la fístula entero atmosférica en abdomen abierto Bjork 4. Método de Capilaridad (MECA) Rev Colomb Cir 2022; 37:90-95
11. Bering J and DiBaise JK. Short bowel syndrome in adults. American Journal of Gastroenterology. 2022; 117:876
12. Metcalf C. Considerations for the management of enterocutaneous fístula. Br J Nurs. 2019; 28: S24-S31
13. Rivera MA, et al. Manejo de estomas complicados y/o abdomen hostil con la técnica del condón de Rivera: 10 años de experiencia. Cirujano General 2017, 39(2): 82-92
14. Di Saverio S, et al. Open Abdomen with Concomitant Enteroatmospheric Fístula: Attempt to Rationalize the Approach to a Surgical Nightmare and Proposal of a Clinical Algorithm. J Am Coll Surg 2015. N° 1. Vol 1.; 5-18
15. Arenas H, et al. Asociación Mexicana de Cirugía General, AC. Comité de elaboración de guías de práctica clínica. Guía de práctica clínica: abdomen hostil. México D.F. octubre 2014.
16. Huamán EC, Zegarra SA. Cirugía de Restitución Intestinal en pacientes con Falla Intestinal asociada a Sindrome de Intestino Corto. CIRUJANO 2017. Vol 14 N°1; 8-22.
17. Diccionario MOSBY de medicina, enfermería y ciencias de la salud. Cuarta Edición. Editorial ELSEVIER 2010. España S. L.
18. Bjork M, Kirkpatrick AW, et al. Amended classification on the open abdomen. Scandinavian Journal of Surgery 2016, Vol.105(1); 5-10.
19. Durán Muñoz-Cruzado VM, et al. Actualización sobre el manejo de la fístula enterocutánea y fístula enteroatmosférica. Cir Andal. 2019;30(1):40-47.

20. Arenas H, et al. Manejo del Abdomen Abierto. Los mejores resultados. Cirujano General Vol. 32 Supl. 1-2010. S42-S45.
21. Yetisir F, Sarer AE, Aldan M. New isolation technique for enteroatmospheric fístula in Björck 4 open abdomen. Hernia. 2017; 21:809-12
22. Eğin S, Gökçek B, Yeşiltaş M, Sağlam F, Güney B. Management of enteroatmospheric fístula thanks to new isolation technique. Ulus Travma Acil Cerrahi Derg. 2019; 25:80-2.
23. Nikfarjam M, Champagne B, Reynolds HL, Poulose BK, Ponsky JL, Marks JM. Acute management of stoma-related colocutaneous fístula by temporary placement of a self-expanding plastic stent. Surg Innov. 2009; 16:270-3
24. Melich G, Pai A, Balachandran B, Marecik SJ, Prasad LM, Park JJ. Endoscopic control of enterocutaneous fístula by dual intussuscepting stent technique. Surg Endosc. 2016; 30: 4150-1.
25. Xu ZY, Ren HJ, Huang JJ, Li ZA, Ren JA. Application of a 3D-printed "fístula stent" in plugging enteroatmospheric fístula with open abdomen: a case report. World J Gastroenterol. 2019; 25:1775-82
26. Cuendis-Velázquez A, Trejo-Avila M, Arce-Liévano E, Cárdenas-Lailson E, Sanjuan-Martínez C, Moreno-Portillo M. A four-step technique for effluent diversion of enteroatmospheric fístulas. Wounds. 2019; 31:285-91.
27. Bobkiewicz A, Walczak D, Smoliński S, Kasprzyk T, Studniarek A, Borejsza-Wysocki M, et al. Management of enteroatmospheric fístula with negative pressure wound therapy in open abdomen treatment: a multicentre observational study. Int Wound J. 2017; 14:255-64.
28. Irving M, White R, Tresadern J. Three years' experience with an intestinal failure unit. Ann R Coll Surg Engl 1985; 67:2-5
29. Schein M, Decker GA. Gastrointestinal fístulas associated with large abdominal wall defects: experience with 43 patients. Br J Surg 1990; 77:97-100.

Recto-sigmoidectomía transanal (procedimiento de Altemeier) en prolapso rectal estrangulado

Loayza Sanz María Emperatriz[1], **Zamiara León Cabrera**[1], **Gerson Montoya-Cama**[2]

[1] Médico-Cirujano residente de Cirugía General, Departamento de Cirugía del Hospital Cayetano Heredia.
[2] Médico-Cirujano con especialidad en Cirugía General, Departamento de Cirugía del Hospital Cayetano Heredia, Departamento Académico de Clínicas Quirúrgicas de la Universidad Peruana Cayetano Heredia.

Correspondencia: zirtarepme1@gmail.com

Resumen

La rectosigmoidectomía transanal o procedimiento de Altemeier es una alternativa quirúrgica en el manejo de prolapso rectal. El estrangulamiento del prolapso rectal es infrecuente y en la literatura no se ha reportado casos en pacientes con hipotiroidismo congénito. **Descripción del caso:** Se presenta el caso de un paciente varón de 67 años con hipotiroidismo congénito con demencia senil y múltiples comorbilidades que acude por dolor perianal y la presencia de prolapso rectal estrangulado. Se indicó abordaje quirúrgico transanal mediante el procedimiento de Altemeier. Paciente evolucionó favorablemente, indicándose el alta en el quinto día post operatorio, no se realizó colostomía derivativa y se ha realizado el seguimiento por 24 meses. **Conclusión:** El procedimiento de Altemeier es una alternativa segura en la resolución de prolapsos rectales estrangulados.

Palabras Claves: Prolapso rectal, procedimiento de Altemeier, prolapso rectal estrangulado, reporte de caso.

Abstract

Transanal proctosigmoidectomy, or Altmeier's procedure, is a surgical alternative in the management of rectal prolapse. Strangled rectal prolapse is uncommon and no cases have been reported in patients with congenital hypothyroidism. **Description of the case**: we present the case of a 67 year old male patient with congenital hypothyroidism, senile dementia and several other comorbidities who presents with perianal pain and a strangled prolapse. Transanal surgical approach was indicated through an Altmeier's procedure. The patient made good progress and was discharged on the fifth postoperative day, no diverting colostomy was constructed and he has been followed up for 24 months. **Conclusion:** Altmeier's procedure is a safe alternative for the approach of strangled rectal prolapses.

Keywords: rectal prolapse, Altmeier's procedure, report of case.

Introducción

El prolapso rectal es definido como la exteriorización del recto a través del orificio anal, siendo un trastorno del piso pélvico con una incidencia de 2.5 por cada 100,000 habitantes. El prolapso rectal estrangulado es una condición infrecuente que requiere de manejo quirúrgico urgente, siendo la opción quirúrgica idónea en este contexto, el procedimiento de Altemeier o Rectosigmoidectomía transanal [1,2].

En nuestro medio local no se han reportado casos de prolapsos rectales estrangulados. En la literatura internacional se han documentado casos resueltos por cirugía de Altemeier, pero no asociados al antecedente de hipotiroidismo congénito; es por ello, que presentamos un caso de un paciente con hipotiroidismo congénito y prolapso rectal estrangulado resuelto mediante procedimiento de Altemeier.

Caso clínico

Paciente varón de 67 años, con antecedentes de Hipotiroidismo congénito, talla baja, constipación crónica, hipertensión arterial, demencia senil e Infección SARS COVID-19 con secuela de fibrosis pulmonar. Ingresa por el servicio de emergencias con tiempo de enfermedad de 01 día, refiriendo evidenciar la exteriorización del recto a través del ano luego de deposición forzada, asociándose posteriormente dolor anal tipo punzante el cual no cede con analgésicos. Niega náuseas, vómitos o distensión abdominal. Ingresa con signos vitales estables, al examen físico se evidencia el abdomen blando, no doloroso a la palpación sin signos peritoneales.

A la ectoscopía de la región anal se observa el recto prolapsado en su totalidad con una extensión de 15cm asociado a signos de hipoperfusión o estrangulamiento en la mucosa rectal expuesta. Se indicó antibioticoterapia con ceftriaxona 2g y metronidazol 500mg endovenoso, diferimos el uso de enemas y preparación colónica e indicamos su pase a centro quirúrgico. El procedimiento se realizó con anestesia regional, se posiciona al paciente en litotomía e iniciamos el procedimiento identificando la línea pectínea y realizando una incisión circunferencial a 2 cm por encima de la misma. Se aborda y secciona las capas de la pared del recto para luego reducir el prolapso. Se realizan ligaduras vasculares en el mesorrecto con seda negra 2/0. Se apertura el fondo de saco de Douglas e ingresamos a la cavidad, exteriorizamos el recto y colon sigmoides redundante. Se realiza la sección del margen proximal en el colon sigmoides extrayéndose una pieza operatoria de 40cm de longitud. Se procede a realizar la anastomosis colo-anal con hilo de polidioxanona 3/0, puntos separados (figura 1). No se realizó ostomía derivativa. Paciente se mantuvo con funciones vitales estables durante acto quirúrgico y pasa a recuperación sin intercurrencias. Su evolución clínica post operatoria fue favorable, realizando deposiciones al segundo día, sin fiebre, no rectorragia; se decide su alta hospitalaria en día 5 del post operatorio. El resultado de la anatomía patológica correspondió con necrosis y signos inflamatorios agudos y crónicos de la pared del recto, no observándose cambios displásicos o neoplásicos en la pieza operatoria.

Actualmente se ha realizado el seguimiento del paciente (24 meses) encontrándose asintomático con un score de Jorge-Wexner al 1er mes post operatorio de 6 puntos, a los 6 meses de 4 puntos. No se ha reportado la presencia de recurrencia, ni hemorragias digestivas.

Figura 1. Procedimiento de Altemeier en prolapso rectal estrangulado

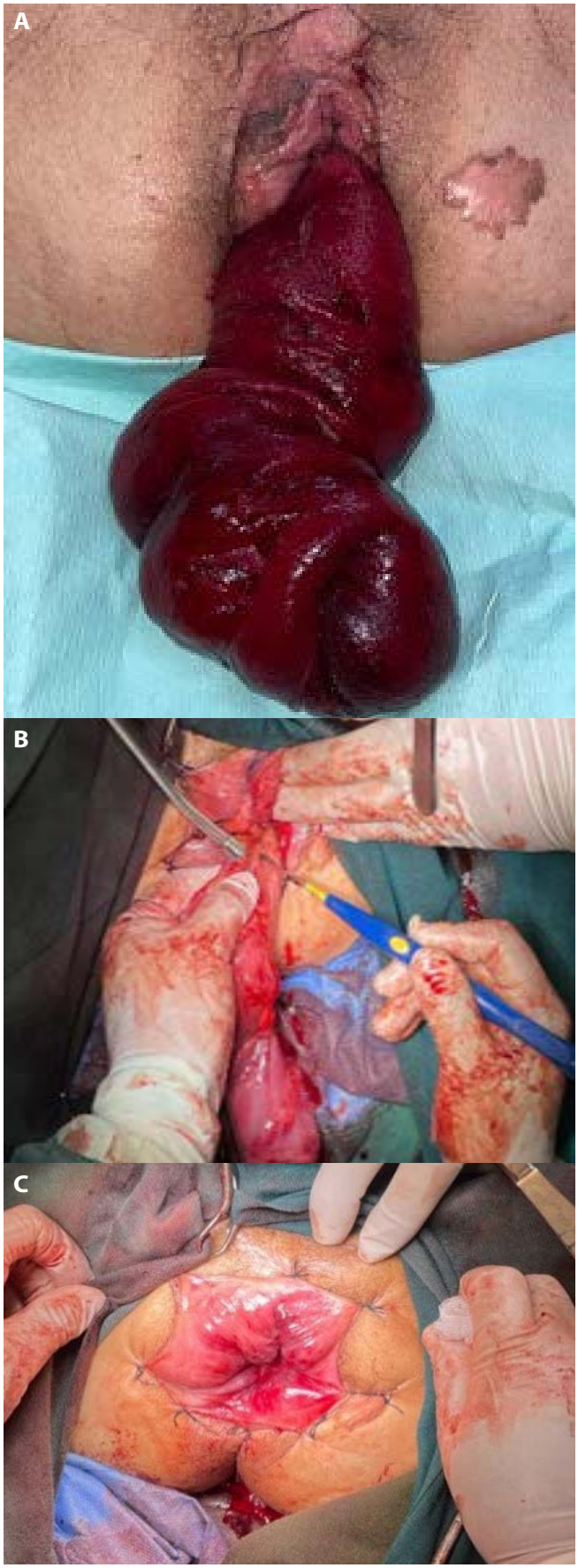

A. Prolapso rectal estrangulado. **B.** Incisión circunferencial de la pared rectal y ligadura progresiva del mesorecto y mesocolon. **C.** Anastomosis colo-anal como resultado final postoperatorio

Discusión

Los eventos de incarceramiento y estrangulación de un prolapso rectal son infrecuentes y se reportan en 1-2% de pacientes con prolapso rectal [3].

El hipotiroidismo está asociado al desarrollo de condiciones gastrointestinales como la constipación crónica; cuando se establece desde edades tempranas la constipación puede asociarse al desarrollo de megacolon, impactación fecal, vólvulo y desórdenes funcionales intestinales[4]. En nuestro caso reportado, el hipotiroidismo fue una comorbilidad establecida desde edad temprana.

La coexistencia del diagnóstico de prolapso rectal asociado a constipación se ve en el 50-75% de pacientes. Nuestro paciente parece estar dentro del segundo grupo en donde la constipación crónica, como se ha mencionado, causa desórdenes funcionales del piso pélvico, además de la dificultad defecatoria que produce la intususcepción recto-rectal progresiva [1,3].

Desde 1971, cuando Altemeier et al. reportó su experiencia de 19 años empleando el procedimiento de rectosigmoidectomía transanal[6], este abordaje se ha indicado en pacientes de edad avanzada y con estado clínico acaecido por múltiples comorbilidades debido a las ventajas ofrecidas por la anestesia regional y un menor tiempo operatorio. Sin embargo, en el contexto de un tratamiento integral del piso pélvico y sus disfunciones, en la actualidad se prefiere reservar los procedimientos perineales en función a la condición clínica del paciente más que por la edad [7].

El manejo perioperatorio empleado en nuestro paciente es similar al empleado por Melo-Amaral I, et al. La preparación de colon y el uso de enemas evacuantes fue diferido como en los reportes de casos consultados. El empleo de maniobras de reducción manual fue una alternativa insuficiente en nuestro caso y no recomendada en situaciones de estrangulamiento [2].

En la literatura internacional se han documentado el empleo del procedimiento de Altemeier en prolapsos rectales estrangulados mediante reportes de casos: Cuatro casos reportados en Asia [8,11], dos casos en África [12,13], tres casos en Europa[14,16] y tres casos en América [17,19] entre el 2010 y 2021. Los pacientes reportados están dentro de la 5ta y 8va década de la vida y tan sólo en 4 casos entre la 2da y 3era década de vida. Solo un caso fue abordado de forma electiva en Barbados[17] el 2021 empleando el abordaje perineal y abdominal como alternativa en casos en donde se asocia una neoplasia maligna de recto al prolapso rectal.

El empleo de ostomías derivativas como colostomía e ileostomía es controversial. Siete casos reportados emplearon el uso de alguna ostomía derivativa teniendo en cuenta algunos factores condicionantes como el edema de tejidos, sepsis y estado clínico del paciente[9,10,13,14,16,17,18]. Pese a que la mayor complicación en una anastomosis colo-anal es la dehiscencia total o parcial de la anastomosis, optamos por no realizar una ostomía derivativa puesto que el procedimiento de Altemeier al no contemplar una escisión completa del mesorrecto o mesocolon, deja estas estructuras en la cavidad pélvica adoptando una función de barrera frente a la posibilidad de alguna dehiscencia y posterior contaminación de la cavidad.

En relación con el empleo de la plicatura de los músculos puborrectales, sólo 3 trabajos documentaron su realización [8,9,11], y 2 autores documentaron que difirieron este paso [15,17]. Optamos por no plicar los músculos puborrectales debido a que consideramos que aún no hay evidencia recomendada en relación con su valor en casos de recurrencia o mejoras en la continencia [20].

La continencia fecal mejorada luego de un procedimiento de Altemeier y la recurrencia se ha documentado en 62% y 14% en un seguimiento promedio de 48 meses. La sustentabilidad de la continencia obtenida en el tiempo parecer estar relacionada a la disminución del compliance rectal. Asimismo, una menor longitud en la resección rectosigmoidea se relaciona con mejores resultados en la evaluación funcional durante la manometría. ($p=0.022$) [20]. La longitud de resección en una situación de incarceramiento y estrangulamiento dependerá del segmento vascularmente comprometido. Hasta el momento se está realizando el seguimiento del caso reportado (24 meses) no observándose recurrencia y preservando un score Jorge-Wexner de 4 puntos.

Conclusiones

La cirugía de Altemeier es una alternativa válida en la resolución del prolapso rectal incarcerado y estrangulado. Asimismo, es adecuado considerar este procedimiento en función al estado clínico del paciente, evaluando las condiciones que imposibiliten el abordaje abdominal laparoscópico. Se requieren estudios prospectivos y con tiempos de seguimiento prolongados para valorar sus resultados.

REFERENCIAS BIBLIOGRÁFICAS

1. Steele SR, Hull TL, Hyman N, Maykel JA, Read TE, Whitlow CB. The ASCRS Textbook of Colon and Rectal Surgery [Internet]. 4th Edition, 2022 [Citado el 3 de enero del 2023] Disponible en: https://doi.org/10.1007/978-3-030-66049-9
2. Melo-Amaral I, Teran-Cardoza A, Varela CL. Emergency Altemeier Procedure for Incarcerated Rectal Prolapse. Dis Colon Rectum [Internet]. 2022 [Citado el 3 de enero del 2023]; 65: e817–e818. Disponible en: http://journals.lww.com/dcrjournal DOI: 10.1097/DCR.0000000000002423.
3. Cernuda R, Ángel J, Fernández N, Sánchez-Farpón JH, Pérez JA, Perineal Rectosigmoidectomy (Altemeier Procedure) as treatment of strangulated rectal prolapse. J Gastrointest Surg [Internet]. 2016 jun [Citado el 3 de enero del 2023]; 20(12): 2102-3. Disponible en: https://doi.org/10.1007/s11605-016-3190-3
4. Mody R, Guérin A, Fok B, et al. Prevalence and risk of developing comorbid conditions in patients with chronic constipation. Curr Med Res Opin. 2014;30(12):2505-2513. doi:10.1185/03007995.2014.964854
5. Zanoni LA, Bugallo F. Relato oficial del 36° Congreso Argentino de Coloproctología: Prolapso Rectal. Rev Argent Coloproct 2011; 22(3):151-224.
6. Altemeier WA, Giuseffi J, Hoxworth P. Treatment of extensive prolapse of the rectum in aged or debilitated patients. Archives of Surgery [Internet] 1952 [Citado el 9 de Julio del 2023]; 65(1): 72. doi:10.1001/archsurg.1952.01260020084007
7. Alwahid M, Knight SR, Wadhawan H, Campbell KL, Ziyaei D, Koch SM. Perineal rectosigmoidectomy for rectal prolapse the preferred procedure for the unfit elderly patient? 10 years experience from a UK tertiary centre. Techniques in Coloproctology [Internet] 2019 [Citado el 9 de Julio del 2023] 23(11):1065–1072. doi: 10.1007/s10151-019-02100-z
8. Koizumi N, Kobayashi H, Fukumoto K. Massive chronic irreducible rectal prolapse successfully treated with Altemeier's procedure. J Surg Case Rep. [Internet] 2018 [Citado el 9 de Julio del 2023]; 4: rjy064. doi:10.1093/jscr/rjy064.
9. Nguyen XH, Pham PK, Steinhagen RM, Pham GA, Le NH, Nguyen NA. Case series: Incarcerated massive rectal prolapse successfully treated with Altemeier's procedure. Int J Surg Case Rep. [Internet] 2018 [Citado el 9 de Julio del 2023]; 51:309-312. doi: 10.1016/j.ijscr.2018.08.057.
10. Borgaonkar VD, Deshpande SS, Borgaonkar VV, Rathod MD. Emergency Perineal Rectosigmoidectomy for Gangrenous Rectal Prolapse: a Single-Centre Experience with Review of Literature. Indian J Surg. [Internet] 2017 [Citado el 9 de Julio del 2023];79(1):45-50. doi:10.1007/s12262-016-1562-2
11. Ben Ameur H, Rejab H, Beyrouti MI. Altemeier operation for recurred and strangulated rectal prolapse. Indian J Surg. [Internet] 2013 [Citado el 24 de Julio del 2023];75(Suppl 1):224-226. doi:10.1007/s12262-012-0656-8
12. Bayar R, Djebbi A, Mzoughi Z, et al. Prolapsus rectal étranglé de l'adulte jeune: à propos d'un cas et revue de la littérature [Strangled rectal prolapse in young adults: about a case and review of the literature]. Pan Afr Med J. 2016; 25:60. doi:10.11604/pamj.2016.25.60.10721
13. Kraiem I, Kellil T, Chaouch MA, Korbi I, Zouari K. Strangled rectal prolapse in young adults: A case report. Ann Med Surg (Lond). 2020; 55:33-35. doi: 10.1016/j.amsu.2020.04.030
14. Cernuda RB, Ángel JP, Fernández NT, Sánchez-Farpón JH, Pérez JA. Perineal Rectosigmoidectomy (Altemeier Procedure) as Treatment of Strangulated Rectal Prolapse. J Gastrointest Surg. 2016;20(12):2102-2103. doi:10.1007/s11605-016-3190-3
15. La Greca G, Sofia M, Primo S, Randazzo V, Lombardo R, Russello D. Laparoscopic implementation of the Altemeier procedure for recurrent rectal prolapse. Technical note. Int J Surg Case Rep. 2014;5(7):347-349. doi: 10.1016/j.ijscr.2014.04.011
16. Voulimeneas I, Antonopoulos C, Alifierakis E, Ioannides P. Perineal rectosigmoidectomy for gangrenous rectal prolapse. World J Gastroenterol. 2010;16(21):2689-2691. doi:10.3748/wjg. v16. i21.2689
17. Chase C, Griffith S, Doyle A. The utility of the Altemeier procedure in strangulated rectal procidentia secondary to rectal cancer. A case reports. Int J Surg Case Rep. 2022; 90:106741. doi: 10.1016/j.ijscr.2021.106741
18. López Guzmán CM, Salcedo Mirada DF. Rectosigmoidectomía perineal (procedimiento de Altemeier) para el prolapso rectal encarcelado: reporte de un caso. Revista colombiana de Gastroenterología, 2018. 33(4), 454-458. https://doi.org/10.22516/25007440.170
19. Aranda Wildberger MA, Santacruz Bareiro ER. Prolapso rectal encarcelado resuelto por procedimiento de Altemeier Reporte de caso. Revista del Nacional(Itauguá) 2021;13(2):83-88.2021.https:doi.org 10.18004 .dic.02.088
20. Ris F, Colin JF, Chilcott M, Remue C, Jamart J, Kartheuser A. Altemeier's procedure for rectal prolapse analysis of long-term outcome in 60 patients. Colorectal Dis. 2012;14(9):1106-1111. doi:10.1111/j.1463-1318.2011. 02904.x

ORCID iDs:

Loayza Sanz María Emperatriz. ORCID 0009-0009-8220-9986

Zamiara León Cabrera. ORCID 0000-0002-5605-5882

Gerson Montoya-Cama. ORCID 0000-0002-0116-2293

Colostomía derivativa en pacientes con viruela símica con proctitis y sepsis perianal

Gerson Montoya-Cama[1], **César Mujica Cuba**[2], **Zamiara León Cabrera**[2]

[1] Médico-Cirujano con especialidad en Cirugía General, Departamento de Cirugía del Hospital Nacional Cayetano Heredia, Departamento Académico de Clínicas Quirúrgicas de la Universidad Peruana Cayetano Heredia.
[2] Médico-Cirujano residente de Cirugía General, Departamento de Cirugía del Hospital Nacional Cayetano Heredia.

Correspondencia: XXXXXXXXX

Resumen

En mayo de 2022, se informaron más de 3000 infecciones por el virus de la viruela de mono. Brasil, Perú, Colombia y México son los países con más casos confirmados. La proctitis y sepsis perianal pueden manejarse quirúrgicamente con limpiezas quirúrgicas, resecciones intestinales y uso de ostomías. **Metodología:** Estudio observacional, retrospectivo que describe el empleo de colostomías derivativas en pacientes con viruela símica con proctitis y sepsis perianal desde enero 2022 hasta enero 2023 en el Hospital Cayetano Heredia de Lima. **Resultados:** Se incluyeron 23 pacientes. La media de edad fue de 33.3 años. 17 (73.9%) tenían diagnóstico de infección por el virus de inmunodeficiencia humana (VIH). La media de días de hospitalización fue de 17 días. 9 (39.1%) pacientes tuvieron proctitis, indicándose colostomía derivativa a 3 de ellos. La mortalidad fue de 8.3% (2/23). **Conclusiones:** El empleo de colostomías derivativas es una alternativa en el manejo de proctitis y sepsis perianal en *pacientes* con viruela símica.

Palabras clave: Viruela del mono, proctitis, colostomía derivativa

Abstract

In may 2022, more than 3,000 monkeypox virus infections were reported. Brazil, Peru, Colombia and Mexico were the countries with the most confirmed cases. Proctitis and perianal sepsis can be surgical management with surgical cleansing bowel resection, and use of stomas. **Methodology:** Observational, retrospective study that describes the use of diverting colostomies in patients with monkeypox with proctitis and perianal sepsis from January 2022 to January 2023. **Results:** 23 patients were included. The mean age was 33.3 years. 17 (73.9%) had a diagnosis of human immunodeficiency virus (HIV) infection. The average number of days of hospitalization was 17 days. 9 (39.1%) patients had proctitis, a diverting colostomy was required in 3 of them. Mortality was 8.3% (2/23). **Conclusions:** The use of diverting colostomies is an alternative to consider in the management of proctitis and perianal sepsis in patients with monkeypox.

Keywords: monkeypox, proctitis, diverting colostomy

Introducción

La viruela símica se mantuvo contenida en África hasta el año 2003 cuando se produjo un brote en Estados Unidos (EE. UU) por la importación de animales. En mayo del 2022, se reportaron más de 3000 infecciones por el virus de la viruela del simio en más de 50 países [1,2,3,4] Brasil, Perú, Colombia y México son los países de América Latina con más casos confirmados con más de 15.000 casos (alrededor del 21% del total mundial. [5]

La viruela símica es una enfermedad exantemática con la presencia de pústulas en múltiples regiones del cuerpo, incluyendo la cara, los brazos, las piernas y, con menos frecuencia, las palmas de las manos,

las plantas de los pies o genitales, asociados a fiebre, malestar general, cefalea y adenopatías regionales [2,6]. Aunque la mayoría de los casos se autolimitan, pueden ocurrir infecciones secundarias graves que incluyen neumonía, encefalitis, queratitis, sepsis y en el último brote se describe afectación rectal (lesiones perianales, proctitis) [7, 8, 9, 10]. (Figura 1).

Figura 1. Manifestaciones cutáneas en pacientes con viruela símica.

A. Lesiones tipo póstulas **B.** Sepsis y necrosis perianal

El presente estudio describe el manejo quirúrgico mediante colostomía derivativa en pacientes con viruela símica con proctitis y sepsis perianal en el Hospital Cayetano Heredia, que hasta el momento no ha sido reportada en la literatura nacional.

Materiales y métodos

Estudio observacional, retrospectivo que incluyó información de una base de datos prospectiva de pacientes mayores de 18 años con diagnóstico de infección por el virus de viruela símica mediante estudio de reacción en cadena de polimerasa (PCR), atendidos en el Hospital Cayetano Heredia (HCH) desde el 1ero de enero hasta el 31 de diciembre del 2022. La información de los pacientes incluidos fue obtenida de historias clínicas y reportes operatorios. Se excluyeron aquellos pacientes con información incompleta en la historia clínica. La información obtenida fue confidencial y se encuentra dentro de los alcances de la Declaración de Helsinki (rev. 2013), con aprobación por el Comité Institucional de Ética del HCH (Cod. 069-2023).

Resultados

Se analizaron 23 pacientes que cumplieron los criterios de inclusión. No hubo pacientes del sexo femenino. La media de edad fue de 33.3 años (21-62 años). La media de días de hospitalización fue de 17 días (4-62 días) (Tabla 1).

Tabla 1. Características epidemiológicas de la población hospitalaria con diagnóstico de viruela del mono

Sexo	
Femenino	0
Masculino	23 (100%)
Media de edad (años)	33.3
Media de días de hospitalización	17.1
Mínimo número de días	4
Máximo número de días	62
Proctitis	9/23 (39.1%)
Diagnóstico de proctitis	
Tomografía	9/9 (100%)
Resonancia magnética	0/9 (0)
Proctoscopia	0/9 (0)
Infección por VIH[a]	17/23 (73.9%)
Colostomía derivativa	3/23 (13%)
Fallecidos	2/3 (66.6%)

a. Virus de inmunodeficiencia humana

El índice de Comorbilidad de Charlson fue de 6 puntos en 17 (73.9%) pacientes, 3 puntos en 3 (4.3%) pacientes y 0 puntos en 5 (21.7%) pacientes. Diecisiete (73.9%) pacientes tenían infección por VIH, de los cuales sólo 10 (58.8%) contaban con resultados de CD4 previos a la hospitalización. La media de CD4 en estos pacientes fue de 426.4 células/mm³ (27-1038 cel./mm³). Nueve (39.1%) pacientes desarrollaron proctitis evidenciable mediante estudio de tomografía abdominal con contraste (Figura 2). Tres (13.3%) pacientes desarrollaron sepsis perianal severa que requirió colostomía derivativa en colon sigmoides.

Figura 2. Hallazgos tomográficos de los pacientes con viruela símica, proctitis y sepsis perianal.

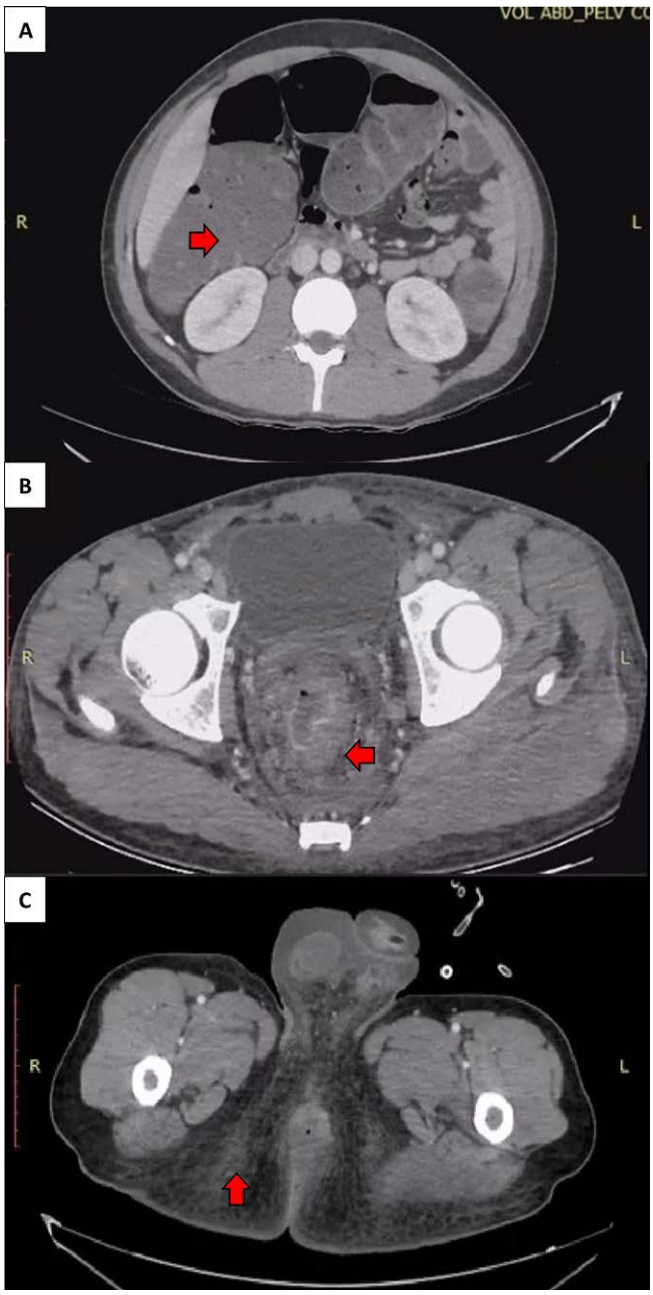

A. Distensión de asas por obstrucción intestinal. **B.** Proctitis y Abscesos pararectales. **C.** Inflamación difusa de las fosas isquiorectales.

La mortalidad ocurrió en 2 (8.6%) pacientes durante la hospitalización, 1 (4.3%) paciente falleció en la unidad de cuidados intensivos (UCI). Las características clínicas y epidemiológicas de los pacientes sometidos a colostomía se resumen en la Tabla 2.

Tabla 2. Características clínicas y epidemiológicas de los pacientes con viruela símica sometidos a colostomía derivativa

	CASO 1	CASO 2	CASO 3
Edad (años)	35	25	35
Conducta sexual – HSH	Si	Si	Si
Comorbilidad	Sífilis	Herpes genital Sífilis	
Infección por VIH (Si/no), Tiempo de enfermedad	Si, 9 años	Si, debut	Si, 7 años
Trat. Antiretroviral (Si/No) (regular, descontinuado)	Si, descontinuado hace 1 año.		Si, regular
Lesiones cutáneas	Si	Si	Si
Lesiones anogenitales	Si	Si	Si
Abscesos perianales		Si	Si
COMPLICACIÓN QUIRÚRGICA			
Tiempo de enfermedad (días)	30	8	17
Leucocitos (unid/uL)	5790	33950	13910
Proctitis	Si	Si	Si
Fasceitis Necrotizante	Si	Si	
Obstrucción intestinal	Si	Si	Si
SITUACIÓN FINAL	Fallecido	Fallecido	Vivo

Discusión

Nuestro estudio muestra claramente la predominancia de viruela símica en el sexo masculino; según la literatura la predominancia en el género masculino es por la conducta sexual pene-ano durante las relaciones homosexuales [11-15].

El índice de Charlson en el 73.6% de pacientes con infección por VIH, indica un pronóstico de sobrevida estimado de tan sólo 2.25% en los siguientes 10 años[16]. Es posible que la mortalidad de estos pacientes en una infección sobreagregada de viruela símica sea mayor por la comorbilidad de fondo que por la infección de novo.

La prevalencia de proctitis y sepsis perianal coinciden con trabajos que reportan lesiones en el área genital o perianal, que oscilan entre el 36% hasta el 92% en los atendidos en clínicas de salud sexual [5]. La indicación de colostomía derivativa en sepsis perianal es discutible, sin embargo, consideramos necesaria una derivación de las heces para evitar la sobre exposición del personal de salud al contacto con fluidos y secreciones vertidas durante las curaciones[12,13,14].

No se ha reportado alguna asociación entre el tiempo que se instaura la colostomía y la sobrevida[17]. La mortalidad en los pacientes sometidos a colostomía fue alta, observándose que en su mayoría tenían tiempos de enfermedad prolongados y sin tratamientos antirretrovirales o en su defecto, descontinuados. Finalmente, la ocurrencia de proctitis, abscesos perianales y pararrectales o fasceitis necrotizante, limita el uso del proctoscopio debido al gran edema y estrechez en la luz intestinal. Frente a ello el empleo de la tomografía abdominal tomó ventaja en el diagnóstico de estas complicaciones.

Conclusiones

El empleo de colostomía derivativa es una alternativa para el tratamiento de sepsis perianal y proctitis en pacientes con infección de viruela símica.

Limitaciones

Nuestro estudio es retrospectivo y se basa en los datos registrados en la historia clínica. Se requiere estudios de cohorte prospectiva que evalúen asociaciones que permitan estandarizar algunos procedimientos.

Aspectos éticos del estudio

Los autores están prestos a resolver preguntas o aclaración en relación con el estudio. Este estudio ha mantenido la confidencialidad de los datos obtenidos de las historias clínicas. Su elaboración se ha regido a las Normas de Helsinski1964 en la versión revisada del 2013 y cuenta con aprobación del Comité de Ética del Hospital Cayetano Heredia.

REFERENCIAS BIBLIOGRÁFICAS

1. Bunge EM, Hoet B, Chen L, Lienert F, Weidenthaler H, Baer LR, et al. The changing epidemiology of human monkeypox—A potential threat? A systematic review. PLoS Neglected Tropical Diseases. 2022 Feb 1;16(2).
2. Martín-Delgado MC, Martín Sánchez FJ, Martínez-Sellés M, Molero García JM, Moreno Guillén S, Rodríguez-Artalejo FJ, et al. Monkeypox in humans: a new outbreak. Revista española de quimioterapia: publicacion oficial de la Sociedad Espanola de Quimioterapia. 2022 Dec;35(6):509–18.
3. Fink DL, Callaby H, Luintel A, Beynon W, Bond H, Lim EY, et al. Clinical features and management of individuals admitted to hospital with monkeypox and associated complications across the UK: a retrospective cohort study. The Lancet Infectious Diseases. 2022 Dec 22; 23: 589-97.
4. Thornhill JP, Barkati S, Walmsley S, Rockstroh J, Antinori A, Harrison LB, et al. Monkeypox Virus Infection in Humans across 16 Countries — April–June 2022. New England Journal of Medicine. 2022 Aug 25;387(8):679–91.
5. Núñez I, García-Grimshaw M, Ceballos-Liceaga SE, Toledo-Salinas C, Carbajal-Sandoval G, Sosa-Laso L, et al. Epidemiological and clinical characteristics of patients with human monkeypox infection in Mexico: a nationwide observational study. The Lancet Regional Health - Americas. 2023 Jan; 17:100392.
6. Gedela, Fontoura DS, Salam, Gorman, Golden, O'Hara, et al. Infectious Proctitis due to Human Mpox. Clinical Infectious Diseases. 2022 Sep 2;76(3): e1424–7.
7. Brown L, Delaney C, Hainsworth A. Monkeypox-associated proctitis and rectal wall perforation. BMJ Case Reports. 2023 Jan;16(1): e252168.
8. Philpott D, Hughes CM, Alroy KA, Kerins JL, Pavlick J, Asbel L, et al. Epidemiologic and Clinical Characteristics of Monkeypox Cases — United States, May 17–July 22, 2022. MMWR Morbidity and Mortality Weekly Report. 2022 Aug 12;71(32):1018–22.
9. Tarín-Vicente EJ, Alemany A, Agud-Dios M, Ubals M, Suñer C, Antón A, et al. Clinical presentation and virological assessment of confirmed human monkeypox virus cases in Spain: a prospective observational cohort study. The Lancet. 2022 Aug 27;400(10353):661–9.
10. Patel A, Bilinska J, Tam JCH, Da Silva Fontoura D, Mason CY, Daunt A, et al. Clinical features and

novel presentations of human monkeypox in a central London centre during the 2022 outbreak: descriptive case series. BMJ. 2022 Jul 28; e072410.
11. Kapmaz M, Uymaz DS, Ozcan G, Barlas T, Guney-Esken G, Manici M, et al. A complicated case of monkeypox and viral shedding characteristics. The Journal of Infection. 2023 Jan 1;86(1).
12. Ramprasad C, Mgbako O, Sampson M, Passaretti C, Moshiree B. Perianal and Rectal Lesions in the Monkeypox Outbreak: Diagnosis and Proposed Management. Diseases of the Colon & Rectum. 2022 Aug 26;65(12):1422–4.
13. Curran KG, Eberly K, Russell OO, Snyder RE, Phillips EK, Tang EC, et al. HIV and Sexually Transmitted Infections Among Persons with Monkeypox — Eight U.S. Jurisdictions, May 17–July 22, 2022. MMWR Morbidity and Mortality Weekly Report. 2022 Sep 9;71(36):1141–7.
14. Rodriguez-Morales AJ, Barbosa-Quintero ZM, Villamil-Gomez WE.¿Es posible que la viruela del mono pueda comportarse como una infección oportunista en personas viviendo con VIH? Revista chilena de infectología. 2022 Jun;39(3):233–7. enela K, Da Silva Fontoura D, Salam A, Gorman G, Golden J, O'Hara G, et. al. Infectious Proctitis due to Human Mpox. Clinical Infectious Diseases. 2023 Feb 1; 76: e1424-7.
15. Charlson ME, Charlson RE, Paterson JC, et al.: The Charlson comorbidity index is adapted to predict costs of chronic disease in primare care patients. J Clin Epidemiol 2008; 61(12): 1234-1240.
16. Kapmaz M, Salim Uymaz D, Ozcan G, Barlas T, Guney-Esken G, Macini M, et. al. A complicated case of monkeypox and viral shedding characteristis. J Infect. 2023 Jan; 86(1): 66–117

ORCID iDs:
Gerson Montoya-Cama: ORCID 0000-0002-0116-2293
César Mujica Cuba: ORCID 0009-0000-6660-2491
Zamiara León Cabrera: ORCID 0000-0002-5605-5882

Colecistitis xantogranulomatosa

Sebastián Legua-Pérez[1], **Carlos Arroyo-Basto**[2], **Nelson Urbina-Rojas**[3]

[1] Médico residente Hospital Nacional Edgardo Rebagliati Martins (HNERM).
[2] Jefe del Servicio de Cirugía Hepatobiliar HNERM.
[3] Cirujano Asistente del Servicio de Cirugía Hepatobiliar HNERM.

Correspondencia: XXXXXXXXX

Resumen

Introducción: La colecistitis xantogranulomatosa es una enfermedad muy rara de la vesícula biliar, que es difícil de diagnosticar y tratar, ya que muy frecuentemente se confunde con cáncer de vesícula biliar. Este estudio tiene como objetivo evaluar las características demográficas, clínicas y radiológicas de estos pacientes. Adicionalmente evaluar el abordaje quirúrgico de ellos.

Método: Serie de casos, retrospectiva, que analiza 16 casos diagnosticados por anatomía patológica como colecistitis xantogranulomatosa, entre 312 colecistectomías realizadas en el Servicio de Cirugía Hepatobiliar en el Hospital Nacional Edgardo Rebagliati Martins entre enero del 2021 y diciembre del 2022.

Resultados: Con una incidencia del 5.12%, los pacientes con colecistitis xantogranulomatosa tienen edad media de 64.8 años, 10 de ellos fueron varones, por imágenes se encuentran en 11 pacientes litos en la vesícula biliar, 2 con barro biliar, 3 con pólipos u otros hallazgos, así como el 75% de pacientes presentaba un engrosamiento mural difuso. La presentación clínica más frecuente fue dolor en cuadrante superior derecho en el 81.3% de los pacientes,7 ingresan con sospecha de cáncer de vesícula, se toman biopsia de congelación transoperatoria en 7 pacientes. Se realizó colecistectomía laparoscópica en el 37.5% de los pacientes, el hallazgo intraoperatorio más frecuente fue pared vesicular engrosada en el 93.75%, así como dos fístulas, una colecistoduodenal y otra colecistocolónica. El 75% de los pacientes inician vía oral al día siguiente de la cirugía, y el 68.75% salen de alta para al cuarto día post operatorio.

Conclusiones: La cirugía en el contexto de colecistitis xantogranulomatosa y sospecha de cáncer de vesícula requiere de la biopsia por congelación para contar con un resultado que nos permita tomar una decisión y así evitar una cirugía más prolongada y radical que conlleva una mayor morbilidad. Es vital el uso de imágenes como ecografía, tomografía multifásica de hígado, resonancia magnética, para poder realizar un adecuado planeamiento quirúrgico.

Palabras Claves: colecistitis, xantogranulomatosa, cáncer de vesícula biliar

Abstract

Introduction: Xanthogranulomatous cholecystitis is a very rare disease of the gallbladder, which is difficult to diagnose and treat, since it is very frequently confused with gallbladder cancer. This study aims to evaluate the demographic, clinical and radiological characteristics of these patients. Additionally, evaluate the surgical approach.

Method: Retrospective case series that analyzes 16 cases diagnosed by pathology as xanthogranulomatous cholecystitis, among 312 cholecystectomies performed in the Hepatobiliary Surgery Service at the Edgardo Rebagliati Martins National Hospital between January 2021 and December 2022.

Results: With an incidence of 5.12%, patients with xanthogranulomatous cholecystitis have a mean age of 64.8 years, 10 of them were male, 11 patients were found to have stones in the gallbladder by imaging, 2 with biliary sludge, 3 with polyps or other findings, as well as 75% of patients with diffuse wall thickening. The most frequent clinical presentation was pain in the right

upper quadrant in 81.3% of the patients, 7 were admitted with a suspected diagnosis of gallbladder cancer, intraoperative frozen biopsy was taken in 7 patients. Laparoscopic cholecystectomy was performed in 37.5% of the patients, the most frequent intraoperative finding was thickened gallbladder wall in 93.75%, as well as two fistulas, one cholecystectoduodenal and the other cholecystocolonic. 75% of the patients started oral intake the day after surgery, and 68.75% were discharged on the fourth postoperative day.

Conclusions: Surgery in the context of xanthogranulomatous cholecystitis and suspicion of gallbladder cancer requires frozen biopsy in order to have a result that allows us to make a decision and thus avoid more prolonged and radical surgery that entails greater morbidity. The use of images such as ultrasound, multiphasic tomography of the liver, and magnetic resonance imaging is vital to carry out adequate surgical planning.

Key words: cholecystitis, xanthogranulomatous, gallbladder cancer

Introducción

La colecistitis xantogranulomatosa (XGC) fue identificada inicialmente por Christensen e Ishak en 1970 y más tarde denominada como tal por McCoy et al. en 1976. Se caracteriza por una reacción inflamatoria destructiva que puede ser focal o difusa [1,2]. La inflamación crónica causada por la XGC está marcada por la producción de xantogranulomas extensos y proliferación con fibrosis y la infiltración de macrófagos y células espumosas (foam cells) en la pared de la vesícula biliar. Aunque es una condición benigna, la XGC a menudo se extiende a los órganos vecinos y su aspecto macroscópico puede confundirse con cáncer de vesícula biliar [3,4].

Aunque se desconoce la etiología, la XGC se asocia comúnmente con cálculos biliares y colestasis. La XGC es causada por una respuesta inflamatoria y granulomatosa, seguida de extravasación de bilis en la pared de la vesícula biliar[2]. En consecuencia, la inflamación aguda se acompaña de una reacción inflamatoria granulomatosa y una respuesta inmune celular [4]. La XGC puede ser grave, extendiéndose a los tejidos adyacentes como el hígado, el intestino y estómago, causando adherencias, perforación, absceso y fístula con el intestino circundante [4,5].

Además, del engrosamiento de la pared de la vesícula biliar existe una respuesta fibrosa que puede resultar en adherencias macroscópicas, complicando la disección quirúrgica [6,7]. Como resultado, a menudo se diagnostica erróneamente como carcinoma de vesícula biliar.

El diagnóstico preoperatorio se realiza por ultrasonido, tomografía computarizada o resonancia magnética· [8,9]. Sin embargo, este se confirma por un examen histológico postoperatorio [1,2,10]. El estándar de oro actual para el tratamiento de la enfermedad benigna de la vesícula biliar es la colecistectomía laparoscópica, sin embargo, la XGC está vinculada a una alta tasa de conversión ante la sospecha en el intraoperatorio de un cáncer de vesícula[1]. Distinciones preoperatorias entre XGC y el carcinoma deben ejecutarse para evitar una morbilidad grave, en particular la cirugía radical. [4,11,13]

Clínicamente, la XGC se puede presentar como colecistitis aguda, subaguda o crónica. Una forma de presentación también es como un cáncer de vesícula biliar. El diagnóstico diferencial entre XGC y el cáncer de vesícula biliar es a menudo difícil, especialmente en pacientes con fibrosis proliferativa que involucra la vesícula biliar y los órganos circundantes [3,12] .

Método

Serie de casos, retrospectiva, analítica y revisional, con una muestra de 16 casos diagnosticados por anatomía patológica como colecistitis xantogranulomatosa, entre un universo de 312 pacientes operados por el Servicio de Cirugía Hepatobiliar del Hospital Nacional Edgardo Rebagliati Martins entre enero del 2021 y diciembre del 2022 en los cuales se garantizó la confidencialidad de la información obtenida y se respetó los principios éticos de acuerdo con lo estipulado en la Declaración de Helsinki.

Se revisaron las historias clínicas físicas y electrónicas, reportes operatorios, informes de imágenes, así como los resultados de anatomía patológica, ya sea por biopsia de congelación o parafina.

Resultados

Se encontró una incidencia de 5.13% en los casos revisados.

De los 16 pacientes con colecistitis xantogranulomatosa, hay 6 (37.5%) del sexo femenino y 10 (62.5%) de sexo masculino. El promedio de edad

fue de 64.8 años, siendo el paciente más joven de 38 años y el de mayor edad de 85 años, ambas de sexo femenino (Tabla 1).

En cuanto al diagnóstico previo a la cirugía podemos indicar que 7 pacientes (43.8%) fueron sospecha de cáncer de vesícula biliar, 5 (31.3%) colecistitis aguda, 3 (18.6%) colecistitis subaguda y 1 (6.3%) colecistitis crónica (Tabla 2).

En cuanto a la clínica que presentaron los pacientes, 13 (81.3%) cursaron con dolor abdominal en cuadrante superior derecho y 6 (37.5%) presentaron en algún momento ictericia. Ninguno fue sometido a procedimiento de drenaje biliar interno ni externo (Tabla 3).

La colecistitis xantogranulomatosa muchas veces se acompaña de la presencia de cálculos vesiculares. Hemos encontrado que 11 (68.8%) pacientes presentaban los mismos y 2 (12.5%) presentaron barro biliar. De estos 11, en 4 (25%) presentaron cálculos mayores a 15 mm, siendo el mayor de 37 mm. Además 2 pacientes presentaron flujo Doppler positivo.

Uno de los hallazgos imagenológicos muy frecuentes es el engrosamiento mural de la pared vesicular. En nuestro estudio 12 (75%) pacientes presentaron engrosamiento mural difuso, mientras que 2 (12.5%) engrosamiento mural focal (Figuras 1,2,3,4).

En los hallazgos operatorios, en 15 (93.8%) pacientes se informa paredes engrosadas (>6 mm), con plano de separación difícil, empotradas y en el 50% se reportan múltiples adherencias y contactos con otras estructuras ya sea colon, duodeno, vía biliar (Tabla 6).

De los procedimientos quirúrgicos realizados en 6 (37.5%) pacientes se hizo colecistectomía laparoscópica, en 3 (18.3%) colecistectomía radical, en 2 (12.5%) colecistectomía radical más derivación biliodigestiva, en 2 (12.5%) colecistectomía subtotal abierta y las mismas cifras para colecistectomía subtotal laparoscópica. En 1 (6.3%) paciente se realizó una colecistectomía laparoscópica convertida (Tabla 4).

En cuanto a la biopsia de congelación, en 7 (43.8%) pacientes se realizó este procedimiento, y en 9 (56.2%) no. Cabe resaltar que el contexto de la pandemia covid-19, algunas veces no había disponibilidad de este recurso (Tabla 5).

Por la misma naturaleza de esta enfermedad que, aunque siendo benigna, causa mucha deformación vesicular y perivesicular, el grado de conversión y la morbilidad es mayor. En cuanto a morbilidad,

Figura 1. TC multifásica de paciente en corte axial

Figura 2. TC multifásica de paciente en corte coronal

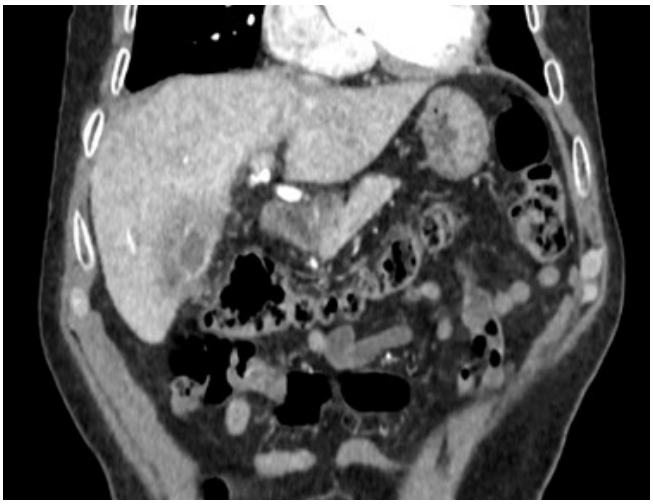

Figura 3. TC multifásica de paciente en corte axial

Figura 4. TC multifásica de paciente en corte coronal

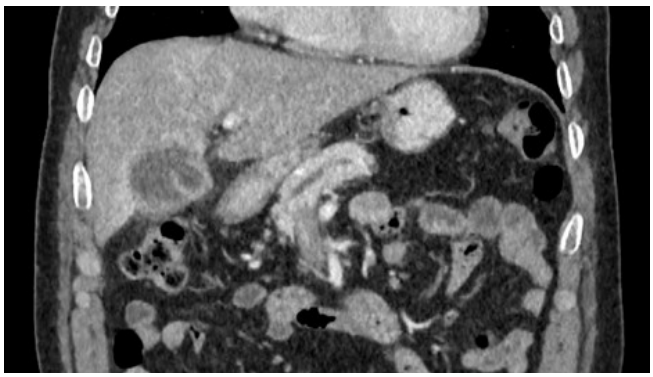

en 3 (18.8%) pacientes tuvimos complicaciones intraoperatorias: 1 lesión de colon a la que se le realizó rafía, 1 lesión advertida de vía biliar a la que se le realizó derivación biliodigestiva hepático yeyunal y una sección advertida de arteria hepática derecha que se anastomoso sin complicaciones con buen flujo Doppler posterior (Tabla 7).

En cuanto a las complicaciones post operatorias, tuvimos 4 (25%) pacientes con fístula biliar de los cuales sólo uno fue reintervenido y los otros 3 mejoraron con manejo médico o mínimamente invasivo (Tabla 8). Así como 3 (18.6%) pacientes tuvieron seroma. El 75% de los pacientes inician vía oral al día siguiente de la cirugía, y el 68.75% salen de alta para al cuarto día post operatorio (Gráfico 1).

Gráfico 1

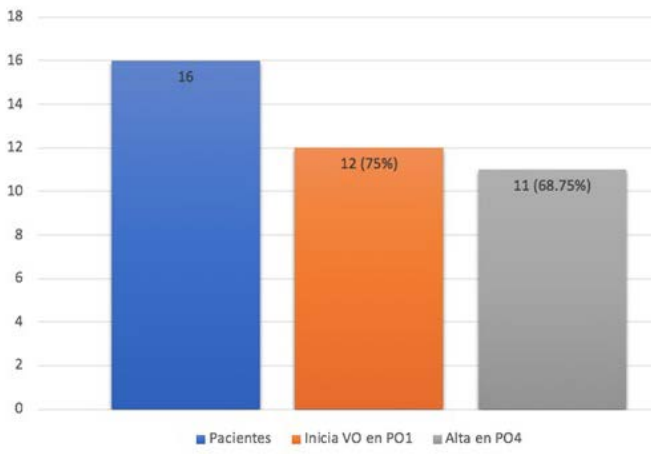

Tabla 1: Datos Demográficos

Edad	64.8 Años
Sexo	
Masculino	10 (62.5%)
Femenino	6 (37.5%)
Cálculos pre operatorios	11 (68.8%)
Barro biliar pre operatorio	2 (12.5%)
Pólipo u otros	3 (18.7%)
Engrosamiento mural focal por imágenes	2 (12.5%)
Engrosamiento mural difuso por imágenes	12 (75%)

Tabla 2: Indicaciones de Colecistectomía

Sospecha de cáncer de vesícula	7 (43.8%)
Colecistitis crónica	1 (6.3%)
Colecistitis aguda	5 (31.3%)
Colecistitis subaguda	3 (18.6%)

Tabla 3: Presentación Clínica

Dolor abdominal en cuadrante superior derecho	13 (81.3%)
Ictericia	6 (37.5%)
Fiebre	0 (0%)

Tabla 4: Cirugía Realizada

Colecistectomía laparoscópica	6 (37.5%)
Colecistectomía abierta	0 (0%)
Colecistectomía radical más dbd	2 (12.5%)
Colecistectomía subtotal abierta	2 (12.5%)
Colecistectomía laparoscópica convertida	1 (6.3%)
Colecistectomía extendida	3 (18.3%)
Colecistectomía laparoscópica subtotal	2 (12.5%)

Tabla 5: Biopsia de Congelación

SI	7 (43.8%)
NO	9 (56.2%)

Tabla 6: Hallazgos Intraoperatorios

Plastrón vesicular	10(62.5%)
Pared vesicular engrosada	15(93.75%)
Vesícula biliar empotrada en lecho hepático	5 (31.3%)
Adenopatía macroscopica	1 (6.3%)
Absceso perivesicular	1 (6.3%)
Fístulas	2 (12.5%)
- Colecistoduodenal	1 (6.3%)
-Colecistocolónica	1 (6.3%)

Tabla 7: Complicaciones Intraoperatorias

Lesión advertida de la vía biliar	1 (6.3%)
Sección y anastomosis de arteria hepática	1 (6.3%)
Lesión y rafia de colon	1 (6.3%)
Ninguna	13 (81.25%)

Tabla 8: Complicaciones Postoperatorias

Fístula biliar	4 (25%)
Seroma	3 (18.6%)
Ninguna	10(62.5%)

Discusión

Nuestra incidencia en el periodo de estudio es 5.13%. Las cifras son muy variables, por ejemplo, Simsek et al.[10] reportaron una incidencia de 0.91%, mientras que para Makimoto et al.[12] la misma fue de 2%. En países como la India se reporta que la incidencia puede llegar hasta el 8% [10] . La incidencia aumentada podría atribuirse a que nuestro Servicio maneja

pacientes referidos de los hospitales de EsSalud de la zona sur del país. El 62.5% de nuestros pacientes con colecistitis xantogranulomatosa son de sexo masculino como lo reportan algunas series [10, 12].

La colecistitis xantogranulomatosa es una enfermedad en adultos mayores fundamentalmente, nuestra edad promedio fue de 64.8 años. Hay estudios [2,10] en donde el promedio es menor, 53.1 y 57.3 años respectivamente. Sin embargo, hay series como la de Makimoto et al [12] cuya edad promedio de 71.7 años fue mayor a la nuestra. Siete (43.8%) pacientes tuvieron diagnóstico preoperatorio de cáncer de vesícula biliar, cifra muy por encima del 16.1% de una serie [12] y del 9.8% de Hale et al [2]. Nuestro estudio halló 49.9% de pacientes entre colecistitis aguda y subaguda, cifra mayor que el 34.7% y 35.5% de otros trabajos [10, 12]. Sólo el 6.3% de pacientes tuvieron un diagnóstico de colecistitis crónica antes de ingresar a quirófano.

Trece (81.3%) pacientes cursaron con dolor abdominal en cuadrante superior derecho, cifras mayores que el 58.1% y 71.8% de otros estudios [12,2].

Seis (37.5%) pacientes presentaron en algún momento ictericia. Estas cifras son igualmente mayores que el 16.1% y 18.8% [12,2]. Ninguno fue sometido a procedimiento de drenaje biliar interno ni externo, esto dista mucho del estudio de Makimoto et al., en donde a 21 de 31 pacientes se les realizó algún tipo de drenaje interno o externo debido a las cifras de colecistitis aguda y sobre todo de colangitis, cuadro clínico que no se presentó en nuestra serie.

Uno de los hallazgos imagenológicos muy frecuentes es el engrosamiento mural de la pared vesicular. En nuestro estudio 12 (75%) pacientes presentaron engrosamiento mural difuso, mientras que 2 (12.5%) engrosamiento mural focal sea en la ultrasonografía o en la tomografía. Estas cifras son mayores que el 32% reportado por Simsek et al. [10]. En 6 (37.5%) pacientes se hizo colecistectomía laparoscópica. Esta cifra es muy similar al 35.4% de Makimoto et al [12]. La serie que tiene una tasa alta de colecistectomía laparoscópica es la de Simsek et al [10] con un 92%, cifras no muy frecuentes encontrar en esta patología. En 3 (18.3%) pacientes se hizo colecistectomía radical, cifras mucho mayores que el 4.7% y 6.5% de otros estudios [2,12]. Nuestra cifra puede ser más alta que el promedio, debido a que en algunos pacientes en los que no pudimos hacer biopsia de congelación, consideramos que la colecistectomía sola conlleva el riesgo de perforación de la misma, con las consecuencias que ello implica si se tratase de un cáncer vesicular. En 2 (12.5%) pacientes se realizó colecistectomía radical más derivación biliodigestiva, cifra mayor que la publicada en una serie de 3.2% [12]. En 2 (12.5%) pacientes se hizo colecistectomía subtotal abierta y las mismas cifras para colecistectomía subtotal laparoscópica. En 1 (6.3%) paciente se realizó una colecistectomía laparoscópica convertida. Esta cifra es muy inferior a las reportadas en otros estudios 26%, 38.7% y 85.7% [10, 12, 2]. La razón de nuestra baja tasa de conversión es que muchas veces estas cirugías son programadas desde un inicio como colecistectomías a cielo abierto debido a los hallazgos de la tomografía o resonancia magnética.

La cirugía en el contexto de colecistitis xantogranulomatosa y sospecha de cáncer de vesícula requiere de la biopsia por congelación para así contar con un resultado que nos permita tomar una decisión y evitar una cirugía más prolongada y radical que conlleva una mayor morbilidad. Es vital el uso de imágenes como ecografía, tomografía multifásica de hígado, resonancia magnética, para así poder realizar un adecuado planeamiento quirúrgico.

REFERENCIAS BIBLIOGRÁFICAS

1. Christensen AH, Ishak KG. Benign tumors and pseudotumors of the gallbladder. Report of 180 cases. Arch Pathol. Nov 1970;90(5):423—32.
2. Hale MD, Roberts KJ, Hodson J, Scott N, Sheridan M, Toogood GJ. Xanthogranulomatous cholecystitis: a European and global perspective. HPB (Oxford) 2014;16(5):448—58
3. Yucel O, Uzun MA, Tilki M, Alkan S, Kilicoglu ZG, Goret CC. Xanthogranulomatous cholecystitis: analysis of 108 patients. Indian J Surg 2017;79(6):510—4.
4. Srinivas GNS, Sinha S, Ryley N, Houghton PWJ. Perfidious gallbladders — a diagnostic dilemma with xanthogranulomatous cholecystitis. Ann R Coll Surg Engl 2007;89(2):168—72
5. Byard RW, Thorner PS, Cutz E, Filler RM, Durie P. Xanthogranulomatous cholecystitis and cholecystoduodenal fistula formation associated with total parenteral nutrition in a six-year-old child. Pathology 1990;22(4):239—41.
6. Kawana T, Suita S, Arima T, Hirayama Y, Ishii K, Minamishima I, et al. Xanthogranulomatous cholecystitis in an infant with obstructive jaundice. Eur J Pediatr 1990;149(11): 765—7.
7. John F, Moradi D, Broder A. Xanthogranulomatous

cholecystitis as the cause of abdominal pain in a 15-year-old boy. Clin Gastroenterol Hepatol 2016;14(11):A29—30.
8. Goodman ZD, Ishak KG. Xanthogranulomatous cholecystitis. Am J Surg Pathol 1981;5(7):653-9.
9. Singh VP, Rajesh S, Bihari C, Desai SN, Pargewar SS, Arora A. Xanthogranulomatous cholecystitis: What every radiologist should know. World J Radiol. 2016 Feb 28;8(2):183-91.
10. Şimşek G, Şahin A, Metin ŞH, Ulutaş ME, Arslan K. The management of xanthogranulomatous cholecystitis. Turk J Surg 2021; 37 (3): 242-246.
11. Alammari R K, Alhessan A A, Alturki A A, et al. (January 19, 2022) Xanthogranulomatous Cholecystitis: A Rare Variant of Chronic Cholecystitis. Cureus 14(1): e21400.
12. Makimoto, S., Takami, T., Hatano, K. et al. Xanthogranulomatous cholecystitis: a review of 31 patients. Surg Endosc 35, 3874–3880 (2021).
13. Rajaguru K, Mehrotra S, Lalwani Sh, Mangla V, Metha N and Nundy S. New scoring system for differentiating xanthogranulomatous cholecystitis fron gall bladder carcinoma: a terciary care centre experience. ANZ J Surg 1-6 (2016)

Pancreatitis aguda desencadenante de obstrucción intestinal

Raúl Enrique Mamani Cruz[1], Cesar Fernando Lanchipa Picoaga[2], José Aguilar Vignola[3], Jampier Ladrón De Guevara Vargas[4], José Vilca Calle[4]

[1] Residente de Cirugía General del Hospital III Daniel Alcides Carrión de Tacna.
[2] Cirujano General del Hospital III Daniel Alcides Carrión de Tacna.
[3] Jefe del Servicio de Cirugía General del Hospital III Daniel Alcides Carrión de Tacna.
[4] Interno De Cirugía del Hospital III Daniel Alcides Carrión de Tacna.

Correspondencia: raul.mamani.cruz16@gmail.com

Resumen

Paciente masculino de 47 años, con antecedente quirúrgico por ano imperforado, que ingresa al Servicio de Emergencia por obstrucción intestinal y pancreatitis aguda. Es intervenido en 5 oportunidades por persistencia de obstrucción intestinal, realizándole liberación de adherencias, drenaje de abscesos intraabdominales y, finalmente, colostomía. En sus hallazgos, se evidenciaron adherencias múltiples interasas que, junto al cuadro inflamatorio sistémico por la pancreatitis aguda, comprometieron asas delgadas produciendo obstrucción intestinal. El paciente presentó una evolución tórpida exacerbada debido a un cuadro inflamatorio por pancreatitis aguda, sepsis persistente, íleo prolongado y coagulación intravascular diseminada. Luego de su última cirugía, de drenaje de colección intraabdominal más liberación de adherencias y soporte crítico, remite el cuadro inflamatorio y el paciente recupera la función intestinal. Actualmente, se encuentra estable, con colostomía funcionante y apoyo de soporte nutricional mixto, a la espera de una posible restitución intestinal.

Palabras claves: pancreatitis aguda, obstrucción intestinal

Abstract

A 47 year old male patient with a past medical history of imperforate anus, is admitted at the Emergency Department due to intestinal obstruction and acute pancreatitis. He underwent surgery 5 times for persistent intestinal obstruction, adhesiolysis was performed, intraabdominal abscess drainage and finally colostomy. Surgical findings included multiple adhesions between small bowel loops which along with systemic inflammation due to acute pancreatitis produced intestinal obstruction. The patient had a complicated course worsened by systemic inflammation due to acute pancreatitis, persistent sepsis, prolonged ileus and disseminated intravascular coagulation. After his last surgery, drainage of an intraabdominal collection and adhesiolysis, and critical care, systemic inflammation subsided and his bowel recovered functionality. Currently, he is stable, has a functioning colostomy mixed nutritional support, waiting for intestinal reconstruction.

Key words: acute pancreatitis, intestinal obstruction

Introducción

Las adherencias formadas por cirugías previas, son la causa más común de obstrucción intestinal [1] y, la pancreatitis aguda con su respuesta inflamatoria, compromete también al intestino delgado [2]; dichas patologías entre si desencadenaron en nuestro paciente un cuadro abdominal quirúrgico, pasando por falla multiorgánica y un abdomen hostil [3]. El tratamiento quirúrgico y soporte crítico contribuyeron a la evolución favorable del paciente.

Se aborda el presente caso, al ser controversial la toma de decisiones quirúrgicas, debido a presencia simultánea de 2 patologías comunes en nuestra realidad.

Caso clínico
Anamnesis:

Paciente masculino de 47 años de edad, con antecedente de 2 intervenciones quirúrgicas por ano imperforado, anastomosis sagital posterior más colostomía, restitución del tránsito intestinal más reconstrucción anal y constipación crónica (realiza deposición 1 vez por semana con ayuda de enema). Ingresa al Servicio de Emergencia, por un cuadro de dolor abdominal que se presenta desde hace 3 días, asociado a constipación, no flatos.

Exploración física:

Despierto LOTEP, en AREG con facies álgida, diaforético, taquicárdico (130 l/m), abdomen con RHA disminuidos, distendido, poco depresible, dolor difuso a la palpación.

Pruebas complementarias:

Hemoglobina 18 mg/dl; leucocitos 26000; PCR 28 mg/dl; ácido láctico 1,65; Creatinina 3,5 mg/dl; albumina 2,8 gr/dl; amilasa 542 U/L; lipasa 112 u/L; BT 0,72 mg/dl; BD 0,33 mg/dl; FA 137 U/L; TGO 30 U/L; TGP 45 U/L; INR 0,88.

Tomografía abdominal sin contraste: líquido libre en hemiabdomen superior, colon y asa delgada distendida.

Diagnóstico:

Abdomen agudo quirúrgico: a descartar perforación y obstrucción intestinal por Síndrome adherencial y pancreatitis aguda grave.

Tratamiento:

Paciente es intervenido quirúrgicamente.

1ra cirugía: Laparoscopia exploratoria

Diagnóstico post operatorio: Pancreatitis necro hemorrágica severa. En los hallazgos se evidencia líquido libre sero-hemorrágico en cavidad abdominal (1500 ml), saponificación en epiplón y mesenterio, dólicocolon sin alteraciones. Asas intestinales eritematosas algo distendidas, adherencia epiplón parietal e intestinal, con presencia de peristaltismo.

Evolución: Luego de la primera intervención quirúrgica, es transferido a UCI, con apoyo ventilatorio y hemodinámico, presentando los siguientes diagnósticos: post operado de laparoscopia exploratoria, insuficiencia respiratoria y pancreatitis aguda grave.

El paciente presentó evolución tórpida, con soporte hemodinámico y residuo gástrico bilioso de 650 ml. El abdomen con RHA disminuidos, distensión con dolor difuso a predomino de hemiabdomen izquierdo, sonoridad aumentada. En sepsis, con íleo persistente y desnutrición pluricarencial, es programado para intervención quirúrgica por cuadro de obstrucción intestinal.

2da intervención quirúrgica (a los 50 días de su ingreso) (Figuras 1 y 2)

Diagnóstico postoperatorio: Obstrucción intestinal por síndrome adherencial.

Operación: Laparotomía exploratoria más liberación de bridas y adherencias.

Hallazgos: Múltiples bridas y adherencias en asa delgada a 70 cm y 100 cm de la válvula ileocecal, con mesenterio y tejido granulomatoso.

Figura 1 y 2

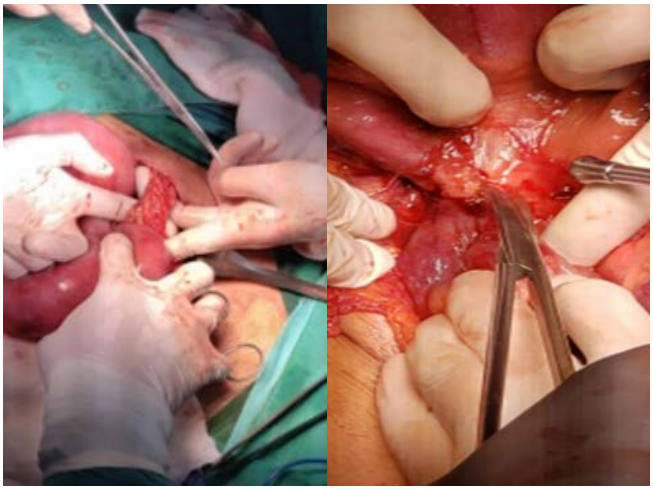

Paciente continua en UCI, en MMEG con soporte ventilatorio, desnutrido, abdomen distendido con RHA abolidos, sonoridad aumentada, dolor difuso, herida operatoria con secreción purulenta y drenes con secreción serohemática; a su mal estado se añade coagulación vascular diseminada. Se programa para intervención quirúrgica por cuadro de obstrucción intestinal.

3ra intervención quirúrgica (a los 60 días de su ingreso) (Video 1)

Diagnóstico postoperatorio: Obstrucción intestinal por síndrome adherencial.

Operación: Laparotomía exploratoria más liberación de bridas y adherencias, drenaje de absceso más colostomía transversa.

Hallazgos: Múltiples adherencias en intestino delgado y grueso, absceso de 500 ml interasas por cuadrante superior izquierdo, fibrina y edema en asas, dólicomegacolon a predomino de hemicolon derecho, estenosis parcial en 2 segmentos, de asa delgada a 80 cm y 100 cm de la válvula ileocecal, con buen pasaje de contenido intestinal.

Paciente persiste con evolución tórpida, con soporte ventilatorio y hemodinámico, con residuo gástrico por SNG hemático de 400 ml, herida operatoria en abdomen con secreción hemato-purulenta y hemática por drenes. Se programa para intervención quirúrgica, por sangrado en cavidad abdominal a predominio en zona esplénica.

4ta intervención quirúrgica (a los 70 días de su ingreso)

Diagnóstico postoperatorio: Absceso subesplénico.

Operación: Relaparotomía exploratoria, liberación de adherencias, drenaje de absceso subesplénico.

Hallazgos: Absceso subesplénico izquierdo de 50 ml, bridas y adherencias de epiplón mayor a duodeno, asas delgadas adheridas entre sí, sin signos de obstrucción, así como de perforación gástrica e intestinal, colostomía derecha en asa viable.

Evolución tórpida del paciente con persistencia de residuo gástrico alto bilioso, colostomía edematosa no funcionante, persiste con secreción por drenes de característica hemática. Cuenta con tomografía abdominal, donde se evidencia colección intraabdominal, que va del bazo hacia parietocólico izquierdo e interasas. Fue intervenido en Sala de Operaciones, por gran colección intrabdominal, por aparente lesión en bazo.

5ta intervención quirúrgica (a los 90 días de su ingreso)

Diagnóstico postoperatorio: Hematoma intrabdominal más obstrucción intestinal.

Operación: Relaparotomía exploratoria, liberación de brida y adherencia, drenaje de absceso subesplénico.

Hallazgos: Se evidencia secreción densa hemopurulenta en pared; escaso liquido peritoneal serosanguinolento en cavidad abdominal; hematoma organizado en parietocólico izquierdo, que abarca hasta fondo de saco y en epigastrio de 300 ml; sangrado en napa escaso; zona del bazo bloqueada por adherencia firme de epiplón y asas que no permiten evacuación del bazo pero que no impresiona sangrado proveniente en dicha zona.

Luego de la última intervención y, con un buen soporte crítico en UCI, presenta evolución favorable, despierto sin soporte crítico, con colostomía funcionante pero aún con soporte nutricional mixto, abdomen inocente, herida operatoria suturada en buen estado, con marcadores inflamatorios negativos.

Discusión

Se presenta el caso clínico de un paciente con antecedente quirúrgico por ano imperforado, intervenido por la década de los 80. Este tipo de cirugía, por malformaciones ano rectales, tienen pronóstico favorable cuando son tratadas adecuadamente [4,5]. En nuestro paciente, siendo neonato, se llevó a cabo en 2 etapas: en la primera se realizó una colostomía transversa y, en la segunda, restitución y anoplastía por un abordaje sagital posterior, así como se describe en el artículo publicado por el Dr. Fernando Heinen[5]; después de dicha intervención, el paciente tuvo adecuada recuperación sin evidenciar complicaciones hasta su reciente ingreso al Servicio de Emergencia. Cabe señalar que, al ser una cirugía compleja con alta probabilidad de formación de bridas y adherencias [1], acarrea huellas de procedimientos quirúrgicos abdominales que pueden pasar inadvertidas por el paciente, al no manifestar sintomatología notoria, tal y como se evidenció en el presente caso, sin embargo, tuvo que adaptarse a realizar deposición 1 vez por semana con ayuda de enemas, debido a su intervención por constipación crónica.

Con el antecedente quirúrgico para formación de adherencias, desde la infancia, el paciente sufre un cuadro de pancreatitis aguda a los 47 años de edad, ocasionando lesión local, síndrome de respuesta inflamatoria sistémica e insuficiencia orgánica descritas en las guías internacionales [6,7,2]. El intestino, como órgano se compromete también con esta respuesta inflamatoria, ocasionando problemas intestinales, uno de los cuales es el edema de asas. Estos dos factores, como la formación de adherencias por antecedente quirúrgico y una respuesta del intestino con edema, ocasionaron una obstrucción intestinal de asa delgada en nuestro paciente, que se implantó de forma progresiva. Asimismo, tuvo evolución tórpida por el cuadro de fondo, producido por la pancreatitis, llegando a ocasionar falla multiorgánica.

La obstrucción intestinal por adherencias, es una emergencia quirúrgica, en la que el intestino delgado dificulta el paso de material fecal [1]; la obstrucción mecánica extra intestinal por adherencia, es la causa más frecuente, ocasionando como síntomas y signos más comunes: dolor abdominal, vómitos, distención abdominal y estreñimiento [8]. Nuestro paciente,

ingresó al Servicio de Emergencia, por un cuadro de dolor abdominal, evidenciándose además en la bioquímica, aumento de amilasa y lipasa, siendo un problema para descartar la obstrucción intestinal, motivo por el cual se opta por una exploración laparoscópica, en donde no se evidenció un proceso obstructivo, pero si edema en asa delgada. Posteriormente, después de 50 días con evolución tórpida, ingresa repetidamente por obstrucción intestinal, evidenciándose 2 adherencias rígidas y tensas por el edema que presentaba el asa delgada, ocasionando estrechamiento, una vez liberado se observa un pasaje lento al devaneo del asa intestinal que, poco a poco, empezó a funcionar la colostomía.

Aunado al problema de la obstrucción intestinal, la pancreatitis aguda, la translocación bacteriana que produjo abscesos intrabdominales, falla multiorgánica y múltiples operaciones, originaron un intestino insuficiente, desencadenando cuadro de abdomen hostil con un Björk IIIB [3], conllevando también a múltiples operaciones realizadas en el paciente. Una vez resuelto el problema obstructivo por adherencia y, con adecuado soporte crítico, el paciente presentó evolución favorable.

Actualmente, nuestro paciente se encuentra estable, sin apoyo ventilatorio ni hemodinámico, despierto con adecuado cierre de herida operatoria y marcadores inflamatorios negativos, sin embargo, aún presenta vómitos cuando se progresa a dieta blanda, motivo por el cual continua con soporte nutricional mixto. Asimismo, se tiene como hallazgo una vesícula escleroatrófica, con cálculo en su interior. A modo de cierre, concluyo haciendo referencia a las posibles alternativas quirúrgicas para definir su desenlace quirúrgico ¿se recomendaría una colecistectomía? ¿tendría opción de realizarse una restitución intestinal a futuro?

REFERENCIAS BIBLIOGRÁFICAS

1. Broek RPG, Krielen P, Di Saverio S, Coccolini F, Biffl WL, Ansaloni L, et al. Bologna guidelines for diagnosis and management of adhesive small bowel obstruction (ASBO). World J Emerg Surg [Internet]. 2018;13(1):13–24. Available from: https://doi.org/10.1186/s13017-018-0185-2
2. Li F, Cai S, Cao F, Chen R, Fu D, Ge C, et al. Guidelines for the diagnosis and treatment of acute pancreatitis in China (2021). J Pancreatol. 2021;4(2):67–75.
3. Ana D, Caballero M, Miroslava D, Caballero D, Lara CA. ABDOMEN HOSTIL : COMPLICACIÓN QUIRÚRGICA HOSTILE ABDOMEN : SURGICAL COMPLICATION AFTER 9. 2018;21(1):107–12.
4. Ceciliano-romero N, Beauchamp-carvajal D. Original Análisis de 200 casos pediátricos de malformaciones anorectales (Analysis of 200 cases of Pediatric Anorectal Malformation). 2010;109–17.
5. Heinen F. El tratamiento quirurgico de las malformaciones anorrectales bajas y fístulas vestibulares. arch.argent.pediatr. 1999;97(2):87–100.
6. Crockett SD, Wani S, Gardner TB, Falck-Ytter Y, Barkun AN, Crockett S, et al. American Gastroenterological Association Institute Guideline on Initial Management of Acute Pancreatitis. Gastroenterology. 2018;154(4):1096–101.
7. Zhu S, Huang G. Interpretation of 2019 WSES guidelines for the management of severe acute pancreatitis. Chinese J Gen Surg. 2019;28(9):1048–53.
8. Romea IG, Mirallas MJM, Deus J, Duarte JM, Calvo AG. Obstrucción intestinal:52-6.

Peritonitis post miasis periostomal

Ivans Percy Villavicencio Oquendo[1], Holguer Gamarra Saldivar[1], Michel Mayorga Delgado[1], Rony Alain Monge Pérez [1], Enrique Baca Lloclla[1]

[1] Servicio de Cirugía general del Hospital Antonio Lorena del Cusco

Correspondencia: ivanspercy@gmail.com

Resumen

La miasis es una enfermedad parasitaria causada por larvas de dípteros, la afectación puede ser cutánea, visceral o cavitaria, encontrándose muy pocos casos de afectación periostomal. Se presenta el caso de una paciente de 25 años con antecedente de cretinismo y de haber sido operada 2 semanas atrás de una colostomía tipo Hartmann por un vólvulo de sigmoides, procedente de una zona rural con mal apoyo familiar, crianza de animales y saneamiento básico inadecuado. Presenta una miasis periostomal que se complica con una peritonitis que se localiza alrededor del asa intestinal de la colostomía, cuyo resultado de cultivo da Escherichia coli.

Palabras clave: miasis periostomal, peritonitis.

Abstract

Miasis is a parasitic disease due to dipterous larvae, compromise can be cutaneous, visceral or cavitary, with very few cases of peristomal compromise to be found. We present the case of a 25 year old patient, with a past medical history of cretinism, who underwent a Hartmann's procedure 2 weeks before, for a sigmoid volvulus; he came from a rural area with bad family support, animal breeding area and inadequate sanitary conditions. He presents with perstomal miasis, complicated by peritonitis around the colostomy bowel loop, in which Escherichia coli was isolated.

Keywords: miasis, peritonitis.

Introducción

La miasis es la infestación parasitaria de estadios larvarios de dípteros que afecta vertebrados vivos, los cuales se alimentan del alimento ingerido por el huésped, líquidos corporales, tejidos vivos o muertos del huésped, cuya distribución es a nivel mundial, a preferencia de lugares cálidos y húmedos [1].

El desarrollo del ciclo vital de las larvas depende de variables como la especie, procedencia, humedad, régimen de luz y el sustrato alimenticio; las larvas pueden aparecer a las pocas horas y completar el estadio larvario a los 5 días [2], las larvas pueden alimentarse en la cavidad subdérmica durante 5 a 10 semanas para migrar durante la noche y temprano en las mañanas al medio ambiente y pasar a pupa [3].

En los humanos se presenta en su mayoría en pacientes con antecedentes patológicos, provenientes de zonas con saneamiento básico deficiente de países en desarrollo, pueden ser asintomáticos e incluso causar la muerte [4].

Caso clínico

Paciente mujer de 25 años de edad proveniente de la comunidad de Ccasacunca perteneciente al distrito de Anta ubicada a 3 770 m.s.n.m. Ingresa por el servicio de emergencia, donde familiares refieren la presencia de "gusanos" a nivel de colostomía durante los 2 últimos días; como antecedentes de importancia, paciente posee diagnóstico de cretinismo y fue post operada de vólvulo de sigmoides donde se le realiza una laparotomía más colostomía tipo Hartmann, 2 semanas antes de su reingreso, donde se le dio de alta sin ninguna complicación a los 3 días de post operada.

En el examen físico se evidencia: presiones arteriales con tendencia a la hipotensión en 80/50 mm. Hg, saturación de oxígeno de 87 % con FiO2 de 21 %, no responde al interrogatorio, al examen físico preferencial se evidencia distensión abdominal, herida operatoria con signos de flogosis y presencia de líquido purulento, presencia de larvas por encima de la aponeurosis a nivel periostomal, ruidos

hidroaéreos disminuidos, resistencia a la palpación profunda en flanco izquierdo y matidez abdominal al mismo nivel.

En los exámenes complementarios se realizó analítica sanguínea donde se evidencia leucocitos de 8.89 x 10^3/uL (83 % de neutrófilos), hemoglobina 7.4 g/dl, plaquetas 189 x 10^3/uL, proteína C reactiva 170.8 mg/L, se realiza una radiografía de abdomen de pie con presencia de heces en asas intestinales.

Se ingresa a paciente a sala de observación emergencia con diagnóstico de sepsis a foco abdominal, abdomen agudo quirúrgico, descartar peritonitis vs perforación intestinal, infección de sitio operatorio, miasis pericolostomía, portador de colostomía. Se indica tratamiento antibiótico, analgésico y cirugía de emergencia.

En sala de operaciones se realiza un abordaje por la herida operatoria anterior (incisión mediana supra infraumbilical) evidenciándose líquido purulento supra aponeurótico, disección por planos hasta cavidad abdominal, se evidencia líquido purulento alrededor del asa intestinal de la colostomía, luego se procede a desinserción de colostomía, la cual se encuentra con líquido purulento, presencia de larva y tejido aponeurótico en proceso de necrosis, extrayéndose en total aproximadamente 400ml. de líquido purulento, se realiza nueva colostomía a nivel superior de la anterior y se deja drenaje laminar en zona donde se encontró el líquido purulento, se indica tratamiento antibiótico con ciprofloxacino y metronidazol por vía endovenosa en el post quirúrgico.

Paciente en el post operatorio presenta funciones vitales estables, se somete a estudio de cultivo líquido purulento encontrado en cavidad abdominal, el cual a los 5 días de crecimiento da como resultado presencia de Escherichia coli.

Discusión

La miasis se clasifica clínicamente como cutánea (cuya lesión inicial es una pápula, presenta una forma forunculoide, rampante y subcutánea), visceral (afectación del tracto gastrointestinal y genitourinario) y cavitaria (causan destrucción de cartílagos y huesos causando lesiones mutilantes y mortales, con afectación de boca, oído, nariz, senos paranasales y ojos) [5, 6], la afectación de las zonas de las ostomías no es muy frecuentes por lo que no se cuenta con muchos reportes a este nivel.

Dentro de los factores de riesgo para la miasis tenemos nivel sociocultural bajo, alcoholismo, parálisis cerebral, exposición de heridas o cavidades, descuido de aseo personal, cría de animales de campo, hábito de dormir a la intemperie, Ingesta de alimentos contaminados, funciones físicas y mentales disminuidas [6, 7], evidenciándose que nuestra paciente tenía como factores de riesgo el antecedente de cretinismo que le impedía comunicarse con normalidad, falta de apoyo familiar al vivir solo con hermanos, vivir en una zona rural con saneamiento básico inadecuado y la crianza de animales de campo.

Las moscas hembra tienen mayor predilección por lesiones supurativas, olorosas y heridas abiertas, los huevos son depositados en áreas de piel intacta cubiertas con secreciones sanguinolentas o mucosas y el paciente puede transferir los huevos a otros sitios por malos hábitos de higiene [8]. La afectación de la colostomía es una afectación rara, puede afectar la pared abdominal que se encuentra alrededor de la colostomía sin necesidad de causar lesión sobre esta misma [9] , se debe realizar el asesoramiento de los cuidados de colostomía sobre todo en países tropicales con abundancia de moscas [10], al no contar con apoyo familiar adecuado no se llevó un buen manejo de la colostomía, permaneciendo con bolsa de colostomía con la que fue dada de alta en su primera cirugía.

La conducta terapéutica está dirigida a la eliminación de larvas, remoción del tejido desvitalizado, uso de antibióticos (se reportaron uso de oxacilina, ampicilina más sulbactam o ceftriaxona más metronidazol por vía endovenosa), uso de agentes asfixiantes (aceite de trementina, vaselina, cera de abejas o parafina liquida) e ivermectina. La ivermectina paraliza las larvas bloqueando el impulso de las terminaciones nerviosas por acción del ácido gamma aminobutírico[9, 10, 11]. Usándose en nuestro caso el ciprofloxacino y metronidazol por vía endovenosa.

En zonas rurales se tienen deficiencias en cuanto al traslado de los pacientes a los hospitales para realizarse un control adecuado por el especialista, motivo por el cual se tiene que brindar capacitación adecuada al personal de obstetricia, enfermería y personal técnico (debido a que no se cuenta con la cantidad necesaria de médicos laborando en los centros de salud) sobre el manejo de ostomías y en caso se presente alguna complicación ser referidos a un hospital en el tiempo adecuado.

REFERENCIAS BIBLIOGRÁFICAS

1. Visiarelli E, et al. Miasis humana en Bahía Blanca, Argentina: periodo 2000/2005. Neotrop entomol. 2007; 36(4): p. 605-611.
2. Cevallos E. Miasis bucal y cutánea [Tesis para optar al grado académico de médico general] Riobamba: Escuela superior politécnica de Chimborazo; 2019
3. Centers for Disease Control and Prevention. Myiasis [internet]. [Consultado 15 Sep 2023]. Disponible en: https://www.cdc.gov/dpdx/myiasis/index.html
4. Dulce A, et al. Miasis intestinal humana por Eristalis tenax en un niño de la zona urbana del municipio de Policarpa, Nariño, Colombia. Biomédica. 2020; 40(4): p. 599-603
5. Calderón H, Rojas E, Apt B, Castillo O. Cutaneous myiasis due to Cochliomyia hominivorax associated with seborrheic. Rev. Méd. Chile. 2017; 145(2): p. 250-254
6. Zuñiga C. Miasis: un problema de salud poco estudiado en México. Rev Enfer Infec Pediatr. 2009; 23(88): p. 121-125
7. Manchini T, Fulgueiras P, Fente A. Miasis oral: a propósito de un caso. Odontoestomatología. 2009; 11(12): p. 38-43
8. Jain R, Ranjan V, Dosi R. Insurgence of maggots around colostomy: An unusual presentation. JEMDS. 2013; 2: p. 3898-3902
9. Ramírez J, et al. Miasis en la colostomía de un lactante. Rev Chil Cir. 2017; 69(4): p. 281-282
10. Twayana A, et al. Maggots around colostomy site: a case report. J Nepal Med Assoc. 2021: 59(239): p 709-711
11. Lauand G, et al. Primary myiasis in surgical wound of mandible symphisis fracture. Case Rep Pathol. 2019; 2019:5393405

Divertículo de Meckel perforado por un cuerpo extraño

Rolando S. Quiroz-Flores[1], **G. Madeleine Ochoa Gago**[2], **Gustavo Tagle Carbajal**[2, 3]

[1] Médico Residente de Cirugía General. Universidad Nacional Mayor de San Marcos
[2] Cirujano General del Hospital Nacional Daniel Alcides Carrión
[3] Jefe de Servicio de Cirugía 2. Hospital Nacional Daniel Alcides Carrión

Correspondencia: rolando.quiroz1@unmsm.edu.pe / rquirozflores@gmail.com

Resumen

Presentamos el caso de un paciente varón de 33 años con divertículo de Meckel perforado por un cuerpo extraño, sin antecedentes médicos ni quirúrgicos, que consultó por dolor abdominal de 16 horas de evolución, localizado en la fosa ilíaca derecha. Se estableció el diagnóstico clínico de apendicitis aguda y se programó al paciente para una intervención quirúrgica de emergencia. Se identificó, a 80 centímetros de válvula ileocecal, una formación diverticular perforada por un cuerpo extraño, sugestiva de ser una espina de pescado. Se procedió a realizar una apendicectomía y resección y anastomosis en cuña ileal. El estudio histopatológico confirmó el divertículo de Meckel, sin mucosa heterotópica. Su evolución fue favorable.

Palabras clave: divertículo de Meckel, dolor abdominal

Abstract

We present the case of a 33-year-old male patient with Meckel's diverticulum perforated by a foreign body, with no medical or surgical history, who consulted due to abdominal pain of 16 hours duration, located in the right iliac fossa. A clinical diagnosis of acute appendicitis was established and the patient was scheduled for emergency surgery. A diverticular formation perforated by a foreign body, suggestive of being a fish bone, was identified 80 centimeters from the ileocecal valve. An appendectomy and resection and ileal wedge anastomosis were performed. The histopathological study confirmed Meckel's diverticulum, without heterotopic mucosa. His evolution was favorable.

Key words: Meckel's diverticulum, abdominal pain

Introducción

El divertículo de Meckel es la anomalía congénita más común del tracto gastrointestinal. Resulta de la obliteración incompleta del conducto vitelino que conduce a la formación de un verdadero divertículo del intestino delgado [1]. La prevalencia del divertículo de Meckel depende de la población estudiada. En la población general, se ha estimado que la prevalencia del divertículo de Meckel está presente en el 3% de pacientes[2]. La "regla de los dos" es la descripción clásica de las características esenciales del divertículo de Meckel [1,3]. Esta regla afirma que el divertículo de Meckel ocurre en aproximadamente el 2 % de la población con una proporción hombre-mujer de 2:1, está ubicado a dos pies (60 cm) de la válvula ileocecal y puede tener dos pulgadas (5 cm) de largo y 2 cm de diámetro, aunque, en la práctica, el tamaño del divertículo de Meckel puede variar; se vuelve sintomático antes de los 2 años de edad y contiene comúnmente 2 tipos de tejidos heterotópicos sobre todo (gástrico y pancreático) [2,4–6].

Las complicaciones más comunes del Divertículo de Meckel son hemorragia (32%), obstrucción intestinal (35%), hemorragia digestiva (32%), diverticulitis (22%), fístula umbilical (10%) o perforación secundaria a cuerpos extraños (0.5 - 5%). [7,8]. La particularidad de la perforación del divertículo de Meckel por cuerpos extraños, sumado al poco material publicado al respecto, hacen atrayente el caso. El objetivo de este artículo es describir las características clínico-quirúrgicas de la presentación de un Divertículo de Meckel perforado por cuerpo extraño.

Caso clínico

Se presenta un caso inusual de Divertículo de Meckel perforado por un cuerpo extraño en un paciente varón de 33 años sin antecedentes médicos ni quirúrgicos, con hábito de consumo tabáquico de forma ocasional, que consultó por dolor abdominal de 16 horas de evolución, que inicia y persiste en fosa ilíaca derecha, sin otra sintomatología asociada. La exploración física reveló un abdomen globuloso con ruidos hidroaéreos presentes, blando, depresible, con presencia de dolor a la palpación profunda en fosa iliaca derecha. Signo de McBurney positivo, signo de Rovsing positivo y signo de rebote positivo. La analítica mostró una leucocitosis (10,710 cel/ul) con un 82.8% de segmentados, sin presencia de abastonados. La proteína C reactiva en 0.39 mg/dl y la ecografía abdominal no evidenció hallazgos patológicos. Se estableció un diagnóstico clínico de apendicitis aguda y se programó al paciente para una intervención quirúrgica de emergencia. A través de una incisión transversa infraumbilical derecha se evidenció el apéndice cecal de aproximadamente 11 x 1 cm, levemente congestivo, con coprolitos en su interior, de características normales en su base y se identificó, a 80 centímetros de válvula ileocecal, una formación diverticular perforada por un cuerpo extraño, sugestiva de ser una espina de pescado (*Figuras 1 y 2*). Se procedió a realizar una apendicectomía y resección y anastomosis en cuña ileal. El estudio histopatológico del apéndice cecal no evidenció alteraciones significativas y confirmó el hallazgo sugestivo de divertículo de Meckel, sin mucosa heterotópica (*Figuras 3 y 4)*. Luego de la intervención quirúrgica, el paciente evolucionó de forma favorable y tras cuatro días hospitalizado, recibiendo cuidados posquirúrgicos, es dado de alta con indicaciones. A los 6 y 12 meses de seguimiento, el paciente no ha presentado intercurrencias.

Figura 1. Imagen sacular a 80 cm de válvula ileocecal, compatible con Divertículo de Meckel. Se evidencia cuerpo extraño perforando formación diverticular

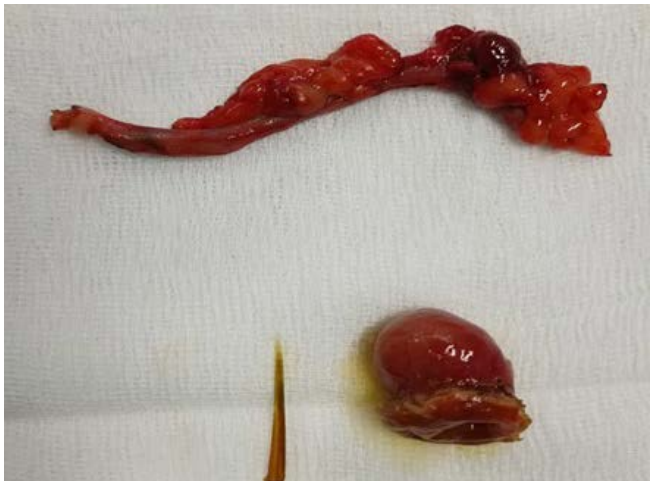

Figura 2. Piezas operatorias de acto quirúrgico. Arriba, apéndice vermiforme sin alteraciones significativas. Abajo, formación sacular compatible con Divertículo de Meckel junto a cuerpo extraño compatible con espina de pescado.

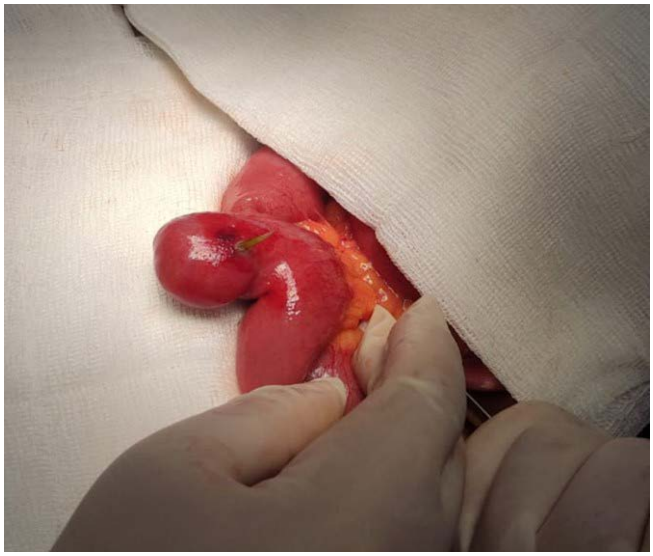

Discusión

El divertículo de Meckel es considerado un divertículo verdadero al tener todas las capas intestinales. Su localización es variable, encontrándose en un rango de distancia de 60 a 100 cm de la válvula ileocecal, siendo incluso reportado hasta a 180 cm de la válvula ileocecal[9]. El divertículo de Meckel reportado en este caso se encontraba a 80 cm de la válvula ileocecal. Hasta en el 55% de los divertículos de Meckel hay mucosa heterotópica (predomina el tejido gástrico y pancreático) con incidencias correspondientes del 60 al 85% y del 5 al 16%, respectivamente [10].

Figura 3. Apéndice cecal sin hallazgos patológicos

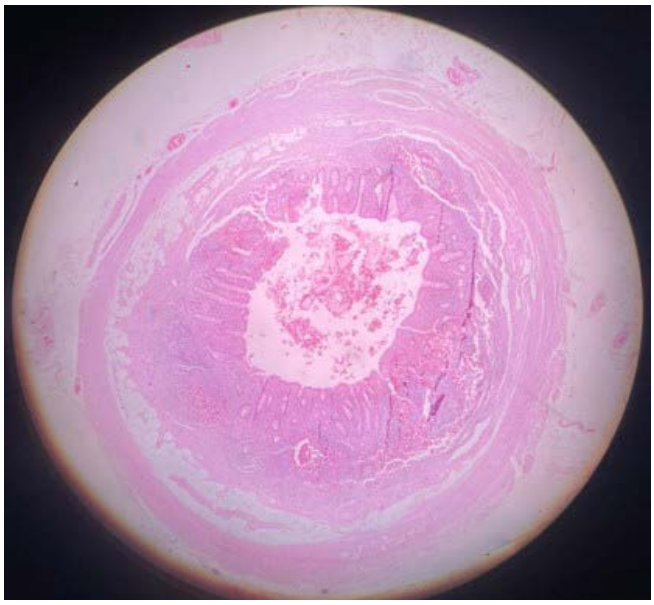

Fuente: Departamento Anatomía Patológica HNDAC

Figura 4. Divertículo de Meckel con las cuatro capas intestinales.

Fuente: Departamento Anatomía Patológica HNDAC

Existe evidencia de múltiples casos reportados de perforación intestinal por cuerpos extraños, entre los cuales las zonas más frecuentes de perforación son el íleon terminal y colon y no el Divertículo de Meckel [11]. En el caso presentado, anatomía patológica confirmó la presencia de todas las capas intestinales; sin embargo, no se evidenció mucosa heterotópica.

El divertículo de Meckel perforado por un cuerpo extraño es un diagnóstico inusual que ha sido reportado en países como Cuba, Venezuela, España, Estados Unidos, entre otros [6,12,13], en los cuales se resalta su baja frecuencia.

Entre los exámenes auxiliares para su diagnóstico, la radiografía, ecografía abdominal y tomografía computarizada son pruebas poco específicas; sin embargo, son de utilidad para descartar diagnósticos diferenciales y/o evidenciar complicaciones como obstrucción o una perforación [14]. La gammagrafía con Tc-99m, tiene una gran sensibilidad y especificidad pero pierde valor a medida que incrementa la edad del paciente ya que aumenta el número de falsos positivos y negativos [14]. El estudio imagenológico realizado en el caso reportado fue una ecografía abdominal, la cual se reportó sin alteraciones.

Los pacientes con sospecha de divertículo de Meckel se tratan inicialmente de acuerdo con su presentación clínica. Si se descubre que el divertículo de Meckel es la fuente de los síntomas, se reseca el divertículo de Meckel. Es controvertido si se debe resecar un divertículo de Meckel asintomático o descubierto incidentalmente. Para niños y adultos con divertículo de Meckel descubierto incidentalmente en estudios de imágenes, sugerimos no realizar una resección electiva. Para divertículo de Meckel asintomático identificado durante el curso de la exploración abdominal: se sugiere resecar el divertículo en la mayoría de los niños, hasta la edad adulta (si por lo demás están sanos). Se sugiere resecar el divertículo de Meckel en adultos jóvenes (<50 años de edad) por lo demás sanos si hay una anomalía palpable o si el divertículo de Meckel mide más de 2 cm. Se sugiere no resecar el divertículo de Meckel en pacientes >50 años, a menos que exista una anomalía palpable asociada con el divertículo [1,2,5,15]; sin embargo, existen estudios en los que recomiendan resección profiláctica en todo paciente menor de 80 años, considerando que la tasa de complicaciones es mayor del 5% [16]. En el caso en cuestión, abordado inicialmente como una apendicitis aguda, al ver que el apéndice vermiforme no presentaba alteraciones, se le atribuyeron los síntomas al Divertículo de Meckel perforado por lo que se procedió a su resección.

En relación con la técnica de resección, el divertículo de Meckel se puede resecar mediante diverticulectomía simple (escisión del divertículo en su base) o mediante resección segmentaria del intestino delgado y anastomosis primaria. También se ha informado de la resección endoscópica del divertículo de Meckel invertido (diverticulectomía simple) [17].

La diverticulectomía se realiza más fácilmente utilizando una grapadora gastrointestinal lineal aplicada a la base del divertículo. Sin embargo, se sugiere la resección segmentaria si la luz del intestino delgado está en peligro de estrecharse, si hay una anomalía palpable en la base del divertículo o si el cuello del divertículo es ancho (>2 cm) [18]. Además, un divertículo corto y de base ancha (uno con una relación altura-diámetro inferior a 2,0) con características que justifican la resección se aborda mejor mediante una resección formal del intestino delgado en lugar de una simple diverticulectomía debido al riesgo de dejar tejido ectópico residual en la base [19]. En el caso reportado se realizó una diverticulectomía por las características de su base y dimensiones del divertículo.

En la práctica contemporánea, la muerte relacionada específicamente con la resección del divertículo de Meckel es rara, con una incidencia estimada del 0,001 por ciento [3,15]. La tasa de complicaciones prevista para la resección de Meckel es en general de aproximadamente el 5 por ciento [2,16,20,21], especialmente en población anciana y las complicaciones más comunes son infección del sitio quirúrgico, íleo postoperatorio prolongado y fuga anastomótica, que son esencialmente las de cualquier cirugía del intestino delgado.

Conclusiones

Es preciso tener en cuenta esta entidad como diagnóstico diferencial del abdomen agudo quirúrgico, en el contexto de una apendicitis aguda probable que, durante el acto operatorio, no se confirme. De tal manera que, se deben revisar los 180 cm de intestino delgado más cercanos a la válvula ileocecal, en búsqueda de un divertículo de Meckel complicado y según los hallazgos, realizar el tratamiento adecuado.

REFERENCIAS BIBLIOGRÁFICAS

1. Sagar J, Kumar V, Shah DK. Meckel's diverticulum: a systematic review. J R Soc Med. octubre de 2006;99(10):501-5.
2. Ueberrueck T, Meyer L, Koch A, Hinkel M, Kube R, Gastinger I. The significance of Meckel's diverticulum in appendicitis--a retrospective analysis of 233 cases. World J Surg. abril de 2005;29(4):455-8.
3. Pollack ES. Pediatric abdominal surgical emergencies. Pediatr Ann. agosto de 1996;25(8):448-57.
4. Yahchouchy EK, Marano AF, Etienne JC, Fingerhut AL. Meckel's diverticulum. J Am Coll Surg. mayo de 2001;192(5):658-62.
5. Soltero MJ, Bill AH. The natural history of Meckel's Diverticulum and its relation to incidental removal. A study of 202 cases of diseased Meckel's Diverticulum found in King County, Washington, over a fifteen year period. Am J Surg. agosto de 1976;132(2):168-73.
6. Monzón Rodríguez M, Rodríguez Chaviano A, González Suárez MÁ, Sirio Vázquez A, Monzón Rodríguez M, Rodríguez Chaviano A, et al. Divertículo de Meckel perforado por un cuerpo extraño. Rev Cuba Cir [Internet]. junio de 2021 [citado 21 de septiembre de 2023];60(2). Disponible en: http://scielo.sld.cu/scielo.php?script=sci_abstract&pid=S0034-74932021000200012&lng=es&nrm=iso&tlng=es
7. Canelas ALC, Neto ANA, Rodrigues ALS, Meguins LC, Rolo DF, Lobato MF. Perforation of Meckel's diverticulum by a chicken bone mimicking acute appendicitis. Case report. Il G Chir. 2009;30(11-12):476-8.
8. Palanivelu C, Rangarajan M, Senthilkumar R, Madankumar MV, Kavalakat AJ. Laparoscopic management of symptomatic Meckel's diverticula: a simple tangential stapler excision. JSLS. 2008;12(1):66-70.
9. Casella NT, Scorza MV, Bosch PLP, Rivero RN. Diverticulitis de Meckel: Rev Médica Urug. 2017;33(2):149-51.
10. Martin JP, Connor PD, Charles K. Meckel's diverticulum. Am Fam Physician. 15 de febrero de 2000;61(4):1037-42, 1044.
11. Owen HA, Srikandarajah N, Aurangabadkar A, Downey K, Melville D. Laparoscopic management of foreign body perforation in diverticular disease. Ann R Coll Surg Engl. octubre de 2010;92(7):e24-5.
12. Merayo-Álvarez M, Fernández-Martínez D, Gonzales-Stuva J, Sanz-Álvarez L, Álvarez-Pérez JA. Perforación de divertículo de Meckel por cuerpo extraño. Rev Gastroenterol México. 1 de enero de 2019;84(1):112-4.
13. Prieto Montaño J, Reyna Villasmil E, Suárez Torres I, Cuevas González A. Divertículo de Meckel perforado por cuerpo extraño. Av En Biomed [Internet]. 2016 [citado 21 de septiembre de 2023];5(1 (Artículos aceptados)). Disponible en: https://dialnet.unirioja.es/servlet/articulo?codigo=5431932
14. Malik AA, Shams-ul-Bari, Wani KA, Khaja AR. Meckel's diverticulum-Revisited. Saudi J Gastroenterol Off J Saudi Gastroenterol Assoc. 2010;16(1):3-7.
15. Zani A, Eaton S, Rees CM, Pierro A. Incidentally detected Meckel diverticulum: to resect or not to resect? Ann Surg. febrero de 2008;247(2):276-81.
16. Cullen JJ, Kelly KA, Moir CR, Hodge DO, Zinsmeister AR, Melton LJ. Surgical management of Meckel's diverticulum. An epidemiologic, population-based study. Ann Surg. octubre de 1994;220(4):564-8; discussion 568-569.
17. Fukushima M, Suga Y, Kawanami C. Successful endoscopic resection of inverted Meckel's diverticulum by double-balloon enteroscopy. Clin Gastroenterol Hepatol Off Clin Pract J Am Gastroenterol Assoc. mayo de 2013;11(5): e35.
18. Rivas H, Cacchione RN, Allen JW. Laparoscopic management of Meckel's diverticulum in adults. Surg Endosc. abril de 2003;17(4):620-2.
19. Varcoe RL, Wong SW, Taylor CF, Newstead GL. Diverticulectomy is inadequate treatment for short Meckel's diverticulum with heterotopic mucosa. ANZ J Surg. octubre de 2004;74(10):869-72.
20. Park JJ, Wolff BG, Tollefson MK, Walsh EE, Larson DR. Meckel diverticulum: the Mayo Clinic experience with 1476 patients (1950-2002). Ann Surg. marzo de 2005;241(3):529-33.
21. Stone PA, Hofeldt MJ, Campbell JE, Vedula G, DeLuca JA, Flaherty SK. Meckel diverticulum: ten-year experience in adults. South Med J. noviembre de 2004;97(11):1038-41.

Trauma abdominal penetrante por fragmentos de piedra impulsados por onda expansiva

Jesús Rodríguez Mundaca[1], Edgar Lezma Andia[2], Adrián Navarrete Saravia[2]

[1] Médico Residente Cirugía General del Hospital Regional de Ica
[2] Cirujano General del Hospital Regional de Ica

Correspondencia: bjotarodriguezmundaca@gmail.com

Resumen

Introducción: Las lesiones generadas por una onda expansiva generalmente comprometen a varios sistemas del cuerpo debido a la liberación violenta de energía que es capaz de impulsar columnas de aire al igual que partículas de diferentes materiales que pueden llegar a dañar estructuras internas del cuerpo humano expuesto. **Caso clínico:** Paciente varón de 40 años referido de Hospital de Apoyo Cora Cora hacia Hospital Regional de Ica, que sufre un trauma abdominal penetrante por fragmentos de piedra productos de detonación de una dinamita en mina ilegal donde laboraba. **Discusión**: la gravedad del trauma abdominal penetrante depende del material explosivo al cual se expuso, al ambiente y a los materiales que se eyectaron con la onda expansiva. **Conclusiones**: lesiones generadas por trauma abdominal penetrante por fragmentos de piedra eyectados por onda expansiva pueden presentar lesiones intraabdominales de vísceras huecas y macizas teniendo que ser tratadas de manera precoz.

Palabras clave: onda expansiva, fragmento de piedra, explosión, trauma abdominal penetrante,

Abstract

Introduction: injuries cause by an expansive wave generally affect several body systems due to violent liberation of energy which can propel columns of air as well as particles of different materials which can damage internal structures of the exposed human body. **Clinical case:** 40 year old male patient, referred from the Hospital de Apoyo Cora Copra to Hospital Regional de Ica, who underwent penetrating abdominal trauma by stone fragments after an explosion of dynamite in an illegal mine where he worked. **Deicussion:** severity of penetrating abdominal trauma depends on the explosive material it has been exposed to, the environment and the materials ejected due to the expansive wave. **Conclusions:** injurias caused by penetrating abdominal trauma due to stone fragments ejected by the expansive wave can present with hollow and solid viscus injuries which require prompt treatment.

Keywords: expansive wave, stone fragments, explosion, penetrating abdominal

Trauma

Introducción

La definición de onda expansiva se considera como una liberación violenta de energía que se transmite hacia el ambiente, pudiendo ser capaz de impulsar columnas de aire, partículas de diferentes materiales y gases hipertérmicos, todo esto, producto de la detonación que al impactar contra un cuerpo humano generan lesiones penetrantes, contusas y/o termoquímicas [1,2].

El trauma por explosivos se asocia a mayor tiempo de estancia hospitalaria, pronósticos reservados y un mayor número de estructuras comprometidas en comparación a otros tipos de trauma[3]. El daño que genera depende de diversas variables, entre las cuales, están la distancia al lugar de detonación, el ambiente (abierto o cerrado, rodeado de agua o aire, etc.), tiempo de exposición y tipo de explosivo[4] .

Las lesiones por onda expansiva se categorizan como: primarias que se refieren al efecto directo de la onda expansiva al impactar con el cuerpo. Los órganos más

propensos a esta lesión son los oídos, los pulmones y el tracto gastrointestinal[2] . secundarias, causadas por objetos o fragmentos que se movilizan por la explosión e impactan contra la víctima. Este tipo de lesión es más común entre los sobrevivientes. Terciarias, generadas por la onda expansiva que lanza a la víctima contra un objeto estacionario como las paredes o rocas. Y las cuaternarias, producto de los efectos indirectos de la explosión como inhalar material nocivo, quemaduras, colapso de edificio o estructuras[5].

América Latina aporta gran número de víctimas de onda expansiva, siendo estos provenientes de conflicto armado, de minas ilegales, como en el caso a tratar, y, en algunas ocasiones, secundarios a accidentes del hogar como una explosión de balón de gas[6] Es por ello, que en el conocimiento médico se debe abrir espacio para pacientes que están exentos del conflicto armado pero que por sus condiciones laborales y/o de pobreza llevan a utilizar elementos generadores de onda expansiva[2].

La presentación de un caso clínico sobre trauma abdominal penetrante por fragmentos de piedra que fueron impulsados por una onda expansiva llega a tener gran relevancia por las lesiones múltiples que genera en el cuerpo humano[4].

Caso Clínico

Anamnesis

Paciente varón de 40 años de edad de nacionalidad peruana procedente de Chaparra - Arequipa, que ingresa al Hospital Regional de Ica por emergencia traído por personal de salud de referencia de Hospital de Apoyo Cora Cora el día 06 de setiembre del 2023 a las 02:57 horas, con tiempo de enfermedad de 2 días de evolución, que a su ingreso se evidencia múltiples lesiones abrasivas de gran magnitud con pérdida de capa epidérmica que abarca rostro, extremidades, tórax y abdomen, ocasionadas por exposición a una explosión de dinamita en una mina ilegal donde laboraba.

Los signos vitales al ingreso fueron: tensión arterial 130/90 mmHg, frecuencia cardiaca 105 l/m., con frecuencia respiratoria 24 r.p.m., con $SatO_2$ 94% ventilando a FiO_2 21% y temperatura 36.5°C.

Paciente en decúbito dorsal pasivo sobre camilla, quejumbroso, en aparente mal estado general, aparente mal estado de hidratación, regular estado de nutrición, ventilando espontáneamente, que obedece órdenes y responde interrogatorio. Portador de vía periférica en miembro superior derecho, con gasas húmedas sanguinolentas que cubren heridas de rostro, tórax y abdomen, al igual que venda elástica con tabla rígida en región posterior de miembro superior izquierdo.

Piel y faneras: tibia, hidratada, elástica, llenado capilar menor de 2", múltiples lesiones escoriativas, abrasivas y laceraciones de 1-4 cm en rostro, tórax, abdomen y extremidades.

Cabeza: Solución de continuidad de bordes irregulares de forma estrellada en región mentoniana de 3 cm que expone plano óseo, con evidente pérdida de piezas dentarias de maxilar inferior con deformidad y asimetría del lado derecho, además de limitación funcional para la apertura bucal. Se evidencia conjuntiva ocular eritematosa con cuerpos extraños puntiformes de 1mm de diámetro, con secreción amarillenta en ambos ojos.

Extremidades:

- Miembro superior derecho: lesiones escoriativas en parte antero medial con cuerpos extraños puntiformes sólidos de coloración oscura.

- Miembro superior izquierdo: solución de continuidad de 3 cm de bordes afrontados en hombro, se observa aumento de volumen y deformidad a nivel de articulación del codo asociado a pérdida de funcionalidad, además, lesiones escoriativas y pérdidas de solución, ferulizado cubierto con gasas y vendaje.

- Miembros inferiores: con múltiples lesiones escoriativas que abarcan 2/3 proximales de muslo derecho con lesión lacerante de 4 cm, muslo izquierdo con lesiones escoriativas en 2/3 proximales, ambos muslos con cuerpos extraños puntiformes que profundizan epidermis.

Tórax: se observa lesiones abrasivas amplias en región anterior de tórax con múltiples cuerpos extraños puntiformes de 0.2 a 0.5 cm de diámetro de material sólido dispersados, 3 soluciones de continuidad en región anterior de hemitórax derecho de aprox. 2 cm de bordes irregulares con puntos de afrontamiento, 1 solución de continuidad lineal en hemitórax izquierdo con bordes afrontados.

Abdomen: cuadrante superior derecho (C.S.D.) con múltiples lesiones abrasivas que contienen cuerpos extraños icosaédricos de coloración oscura de 2 a 5mm, con solución de continuidad de +/- 4 cm de bordes irregulares sin afrontar que compromete hasta plano muscular aparentemente con secreción de aspecto seroso, la cual se explora con

instrumentación de curación quirúrgica encontrando plano aponeurótico indemne. Cuadrante superior izquierdo con lesiones abrasivas en menor área que el C.S.D. conteniendo cuerpos extraños puntiformes de 1 a 3mm., solución de continuidad lineal de 4 cm de bordes afrontados. Cuadrante inferior derecho con lesiones abrasivas y cuerpos extraños icosaédricos de 2 a 4 mm distribuidos en toda su área. Cuadrante inferior izquierdo con lesiones abrasivas y solución de continuidad de 5 cm con bordes irregulares sin afrontar, pérdida de solución de +/- 2 cm de diámetro en región infraumbilical con secreción serosa. Ruidos hidroaéreos en frecuencia de 1 a 2 por minuto, de intensidad baja, doloroso a palpación superficial y profunda en hipocondrio izquierdo y mesogastrio.

Neurológico: paciente despierto, que obedece órdenes, confuso al interrogatorio, con apertura ocular espontánea, escala de Glasgow 14/15, con pupilas isocóricas, hiporreactivas. No signos meníngeos ni focalizaciones al momento de evaluación.

Los estudios de laboratorio al ingreso reportaron: Hb. de 10.1 g/dl, HCT. 28%, glucosa 140 mg/dl, BUN 19.13, resto dentro de parámetros normales, ecografía abdominal informa que en cavidad abdominal se aprecia liquido libre laminar periesplénico y en cavidad pélvica de 30 ml.

Diagnóstico al ingreso:

1. Politraumatizado por onda expansiva
2. Trauma macizo facial
3. Fractura de húmero izquierdo
4. Trauma ocular bilateral

Se solicita una ecografía control a las 14 horas de ingreso que informa líquido libre en cavidad abdominopélvica en volumen aproximado de 85 ml, con una hemoglobina control que ha descendido a 9.2 g/dl. Por este motivo se solicita una tomografía abdominal con contraste más hemoglobina control, donde informa líquido libre a nivel de flancos bilateral, interasas y cavidad pélvica, hidroneumoperitoneo, además de múltiples imágenes de densidad metálica distribuidos en pared abdominal y tejido graso mesentérico y HB. de 8.8 g/dl, respectivamente. Esto se asocia al cuadro clínico antes mencionado, siendo programado a sala de operaciones con presunción diagnóstica de trauma abdominal penetrante con criterio de lesión de víscera hueca.

Se realiza laparotomía exploratoria con incisión mediana supra e infraumbilical de 25 cm aproximadamente, aspirando secreción intestinal que se encuentra libre en cavidad abdominal +/- 350 ml en intestino delgado se observa perforación de +/- 0.8 cm de íleon grado II a +/-120 cm. de válvula ileocecal en borde antimesentérico con presencia de fragmento de piedra icosaédrica de +/- 10 mm en zona de lesión que se retira con pinza de disección (Fig. 1) para cierre primario en dos planos con seda negra 4/0; En intestino grueso se evidencia laceración de colon transverso grado I en su porción media de +/- 1.5 cm (Fig. 2) que se rafia en dos planos con seda negra 4/0; desgarro en 1/3 medio de epiplón mayor de +/- 5 cm de longitud con presencia de 2 fragmentos de piedra de +/- 0.5 cm, qué, al explorar detrás de dicho hallazgo, se evidencia fragmento de piedra icosaédrica de coloración oscura de +/- 3 x 2.5 cm en fosa mesentérica inframesocólica de lado derecho (Fig. 3), que se extrae con pinza de disección y se rafia lesión de epiplón con catgut crómico2/0.

A la exploración quirúrgica de la fosa esplénica se observa desgarro grado III de bazo que está cubierto por coágulos en un volumen de +/- 600 ml evidenciándose sangrado activo, teniendo que ligar hilio esplénico y realizar esplenectomía. Al revisar zona de ciego de observa apéndice grado 0 y se realiza apendicectomía.

Se explora pared abdominal, encontrando solución de continuidad penetrante oblicua con dirección de abajo hacia arriba de +/- 3 cm de diámetro con profundidad de +/- 5 cm que comunica fosa mesentérica inframesocólica de lado derecho de cavidad abdominal con solución de continuidad de piel de cuadrante superior derecho anteriormente descrito.

Se realiza lavado de cavidad peritoneal más hemostasia de pared abdominal y zonas sangrantes de epiplón y mesenterio con electrobisturí y ligadura de vasos con seda negra 2/0, colocando 04 drenes laminares, 1 en parietocólico derecho, 1 en fondo rectovesical, 1 en parietocólico izquierdo y otro en zona de laceración de colon transverso abocándolos hacia pared abdominal con puntos de fijación en piel. Se cierra pared abdominal por planos.

Diagnóstico Postoperatorio:

Trauma abdominal penetrante con lesión de víscera hueca y maciza por fragmento de piedra. Paciente toleró procedimiento quirúrgico realizado quedando con tensión arterial de 130/80mmHg, frecuencia cardiaca 78 l/m., frecuencia respiratoria de 19 r.p.m., $SatO_2$ de 98% a FiO_2 21%, pasando a Unidad de Recuperación Posanestésica, para luego pasar a piso de cirugía al alta de anestesiología con signos vitales estables.

Paciente actualmente con evolución quirúrgica abdominal favorable, tolerando vía oral a dieta blanda, negando náuseas y vómitos, con herida operatoria de bordes afrontados, puntos de sutura retirados, aún con drenes laminares que drenan contenido seroso escaso que se movilizan 02cm. por día. Ya evaluado y tratado por la especialidad de traumatología y oftalmología por los diagnósticos asociados. Con probabilidad de alta pronta.

Discusión

Las lesiones por dispositivos explosivos son cada vez más comunes en las poblaciones no militares, causadas por explosiones de balones de gas en el hogar, cortocircuitos en industrias, o, el uso de explosivos como dinamita en minas ilegales para poder destruir rocas que impiden la obtención de algún mineral determinado [6,7]

Estos pacientes tienen lesiones complejas que no son vistas comúnmente en nuestra práctica cotidiana y requieren de la atención de un cirujano capacitado en un centro hospitalario que pueden proporcionar la evaluación, apoyo, tratamiento y recuperación a largo plazo[6].

Los médicos cirujanos deben estar informados sobre el mecanismo y la fisiopatología que generan los dispositivos explosivos para reconocer los marcadores de gravedad con la finalidad de elevar el porcentaje de sobrevida y disminuir las complicaciones del paciente expuesto a este tipo de lesiones[8]

La mayoría de las muertes inmediatas son causadas por una lesión primaria generada por el efecto directo de la onda expansiva contra el cuerpo de la víctima[9].

Las lesiones secundarias, causadas por los fragmentos de diferentes materiales en la periferia que se ponen en movimiento por la explosión e impactan contra la víctima, también llegan a ser letales cuando logran penetrar la cavidad torácica o abdominal, lesionando órganos como los pulmones, corazón, o lo revisado en el caso como las vísceras huecas y macizas que generan gran pérdida de sangre y llevan hacia el shock y posterior muerte de no ser atendido adecuada e inmediatamente[2].

Los exámenes complementarios como radiografías, ecografías y tomografías en las áreas de penetración de la piel asociados a la clínica y análisis de laboratorio ayudan a identificar la necesidad de una exploración quirúrgica de cuerpos extraños en cavidad para su extracción[5,10].

Los factores pronósticos de mayor valor para las víctimas que sufrieron un trauma abdominal penetrante se pueden reconocer con el conocimiento de la fisiopatología y los mecanismos de lesión ocasionados por la onda expansiva[9]. Teniendo como punto de partida, una buena evaluación primaria y el manejo completo de los principios del ATLS (Advanced Trauma Life Support) con un manejo quirúrgico meticuloso, siguiendo las pautas generales de la cirugía de trauma[11].

Lo que diferencia este caso de los otros pacientes con trauma abdominal penetrante es el mecanismo de lesión, dado por penetración de pared abdominal por 4 fragmentos de piedra siendo encontrados en cavidad abdominal, siendo el mayor de 3 x2.5 cm, y los otros 3 fragmentos con medidas entre 0.5 a 1cm, los cuales fueron eyectados por la onda expansiva hacia el abdomen del paciente, perforando intestino delgado y desgarrando intestino grueso al igual que epiplón, además, de generar trauma esplénico. Todo esto, producto de una lesión secundaria por onda expansiva, ya explicado anteriormente.

TEM abdominal: se observa una imagen hiperdensa de densidad metálica localizado. A nivel de tejido graso mesentérico en flanco derecho en región prerrenal ipsilateral, de 28 mm x 20 mm aproximadamente.

Figura 1. Borde antimesentérico de íleon con fragmento de piedra icosaédrica de +/- 10mm sujetado con pinza de disección

Figura 2. Laceración de colon transverso grado I en su porción media de +/- 1.5cm.

Figura 3. Fragmento de piedra icosaédrica de coloración oscura de +/- 3cm. x 2.5cm en fosa mesentérica inframesocólica de lado derecho.

Figura 4: Paciente en su día 1 postoperatorio de laparotomía exploratoria. Con herida operatoria supra e infraumbilical de bordes afrontados, con presencia de drenes laminares de drenaje seroso escaso.

Figura 5: Paciente en su día 10 postoperatorio de laparotomía exploratoria. Con herida operatoria supra e infraumbilical de bordes afrontados, con retiro de puntos de piel intercalados, lesiones de piel en proceso de cicatrización, con presencia de drenes laminares de drenaje seroso escaso.

REFERENCIAS BIBLIOGRÁFICAS

1. Plurad D. Blast injury. Military medicine. PubMed. : p. 276-82.
2. Perez Castanedo J. Lesiones primarias por explosion. Revista Española de Anestesiologia y Reanimacion. : p. 37-39.
3. Popivanov , Popivanov G, Mutafchiyski V. A modern combat trauma. PubMed. : p. 52-5.
4. Hoencamp R, Huizinga E. Impact of Explosive Devices in Modern Armed Conflicts: In-Depth Analysis of Dutch Battle Casualties in Southern Afghanistan. PubMed. 21 Mayo 2014: p. 2551-57.
5. Sanchez S, Pedraza M, Cabrera L. Trauma Por Onda Explosiva La Mirada Del Cirujano General En La Práctica Civil. : p. 180-86.
6. Pinedo JA, Guevara L. Trauma abdominal penetrante. Cirugia y Cirujanos. 06 noviembre 2006: p. 431-42.
7. Diaz Rosales J, Arriaga Carrera , Enriquez Dominguez L. Trauma penetrante abdominal: Comparativa de morbimortalidad en heridas por arma de fuego y arma punzocortante. 05 febrero 2010: p. 24-28.
8. Rodriguez M. Opciones terapéuticas médico-quirúrgicas para el paciente traumatizado de abdomen y otras lesiones..
9. Owers C, Morgan J. Abdominal trauma in primary blast injury. Pubmed. : p. 168-79.
10. Diaz Rosales J, Enriquez Dominguez L, Arriaga Carrera J. Trauma penetrante abdominal con lesion en intestino delgado aislada y asociada a otros órganos. Cirugia General. : p. 91-96.
11. Gonzales Uriarte J, Lobo Martinez E. Traumatismos Abdominales. Manual de la Asociación Española de Cirujanos.

ORCID iDs:

Benedicto Jesús Donaldo Rodríguez Mundaca (ORCID: 0009-0008-0165-7633)
Edgar Antonio Lezma Andia (ORCID: 0009-0003-0263-7128)
Adrián Jesús Navarrete Saravia (ORCID: 0009-0001-4350-6592)

REGLAMENTO DE PUBLICACIONES

Consultar Estilo Vancouver

Los artículos y la autorización para su publicación así como la cesión de derechos de autor a la SCGP. Se remiten a la SCGP., en original y dos copias; escritos en computadora a espacio y medio y tamaño de la fuente 12 puntos (inclusive las referencias). Los artículos podrán remitirse, también, vía correo electrónico al editor. Los manuscritos deben adecuarse a los Requerimientos Uniformes para el Envío de Manuscritos a Revistas Biomédicas desarrollados por el Comité Internacional de Editores de Revistas Médicas (N. Engl. J. Med .1997; 336: 309-315).

Los artículos originales deberán contener los siguientes rubros: introducción, material y métodos, resultados y discusión. Los artículos de revisión: introducción, desarrollo del tema y conclusiones. Los casos clínicos: introducción, presentación del caso y discusión. Todos los artículos deberán tener una página inicial, resumen y referencias bibliográficas. Su extensión máxima será de 10 páginas para revisiones, 08 para trabajos originales, 05 para casos clínicos, 3 para comunicaciones breves y 2 para notas o cartas al editor. La página inicial, separable del resto y no numerada deberá contener: a) El título del artículo: debe ser breve y dar una idea exacta del contenido del trabajo. b) El nombre de los autores (nombre, primer y segundo apellido), el título profesional o grado académico y el lugar de trabajo de cada uno de ellos. c) El resumen de no más de 150 palabras. d) El o los establecimientos o departamento donde se realizó el trabajo, y los agradecimientos y fuente de financiamiento, si la hubo.

Las tablas, figuras y cuadros deben presentarse en hojas separadas del texto, indicando en éste, la posición aproximada que les corresponde. Las ilustraciones se clasificarán como figuras y se enviarán en la forma de copias fotográficas o diapositivas en blanco y negro o color, preferentemente de 12 a 17 cms. de tamaño (sin exceder 20 x 24 cms). Los dibujos y gráficos deberán ser de buena calidad profesional. Las leyendas correspondientes a las figuras se presentarán en una hoja separada y deberán permitir comprender las figuras sin necesidad de recurrir al texto. En el dorso de cada ilustración se debe anotar, con lápiz carbón o papel adhesivo fácil de retirar, el número de la figura, una flecha que indique su orientación y el apellido del primer autor. Los cuadros o tablas, se enviarán en una hoja separada, debidamente numerada en el orden de aparición del texto, en el cual se señalará su ubicación. De enviarse el trabajo por vía electrónica las fotos deberán estar en formato jpg. El envío del manuscrito implica que éste es un trabajo aún no publicado, excepto en forma de resumen, y que no será enviado simultáneamente a ninguna otra revista. No genera ningún derecho en relación al mismo. Los manuscritos aceptados serán propiedad de la SCGP. Podrán ser publicados mencionando la fuente y con autorización de la SCGP. Los manuscritos originales recibidos no serán devueltos.

El Comité Editorial evaluará los artículos y decidirá sobre la conveniencia de su publicación. En algunos casos podrá aceptarlo con algunas modificaciones o sugerir la forma más adecuada para una presentación nueva.

El nombre del autor (es) ,en máximo de seis ; título profesional y posición actual se deberán escribir en la primera página junto con el título del artículo, seguido por los coautores, en orden de importancia, en número máximo de seis.

El título debe ser corto, específico, claro y hacer referencia al trabajo o hallazgos presentados. Cada artículo tendrá un resumen donde se describan la metodología y los hallazgos más importantes; irá al comienzo del artículo y hace innecesario otro extracto dentro del texto. Además, este resumen debe estar en inglés (abstract). También, debe llevar máximo 4 palabras clave en español y en inglés.

Todas las referencias se enumeran consecutivamente de acuerdo con el orden en que aparezcan en el texto. Para las citas de las revistas se incluirá en su orden: apellido e iniciales del nombre del autor (es); si son 6 ó menos se citan todos; si son más de 6, se mencionan los 3 primeros y después la abreviatura et al.; título del artículo, nombre de la revista (destacado) y según las abreviaturas aceptadas por el Índex Medicus (consultar), año de publicación, volumen (destacado) y número de la primera y última páginas del trabajo consultado.

Los cuadros, las gráficas y las fotografías deben ser originales del autor (es). Si son modificaciones o reproducciones de otro artículo, es necesario acompañar el permiso del editor correspondiente.

La Revista "Cirujano" y la SCGP no se responsabilizan por ningún acto directa o indirectamente relacionado con la publicación y difusión de los artículos remitidos y/ o publicado.

INFORMACIÓN PARA LOS CONTRIBUYENTES

Cirujano es la Revista de la Sociedad de Cirujanos Generales del Perú, a la que se puede contribuir de diferentes formas: Trabajos de investigación y artículos originales. Que incluye investigaciones y trabajos inéditos de interés para los Cirujanos generales. La presentación deberá seguir las normas de la literatura médica científica mundíal según el Estilo Vancouver del Comité Internacional de Editores de revistas médicas.

Revisión de temas. Se realizan por invitación del Comité Editorial e Incluyen diferentes temas de interés en Cirugía General, Reportes Clínicos, casos con relevancia clínica o quirúrgica que ameriten su publicación.

Comunicaciones breves. Son notas cortas sobre un tema quirúrgico en particular o comentario de algún problema reciente. La bibliografía se debe limitar a un máximo de 10 citas.

Revistas de Revistas, Son artículos de excepcional interés aparecidos en otras revistas. Siempre se mencionará que son una publicación previa, y se incluirá el permiso del editor respectivo.

Las contribuciones se deben dirigir a la SCGP.

Los artículos que aparezcan en la revista son de exclusiva responsabilidad del autor (es) y no necesariamente reflejan el pensamiento del Comité Editorial ni de la SCGP. La Revista se reserva el derecho de publicar los artículos que lleguen al Comité Editorial. Los derechos de reproducción pertenecerán a la SCGP. Se puede reproducir los artículos publicados, previa autorización de la SCGP, realizando, en todos los casos, mención expresa de la fuente.