



Revista de la Sociedad de Cirujanos Generales del Perú

CIRUJANO

Vol. 17 N° 1

2020

ISSN 1817-4450

Apendicectomía transumbilical vs. escalonada

**Operaciones abdominales de urgencia
en pacientes con COVID-19: resultados iniciales**

**Pacientes con falla intestinal atendidos en tiempo
de la pandemia por COVID-19 en la Unidad de Falla Intestinal**

**Perfil clínico-epidemiológico del paciente ostomizado
en un Centro Hospitalario de alta complejidad**

**Hernia interna transmesentérica tipo 2:
causa infrecuente de obstrucción intestinal**

Schwannoma gástrico hallazgo en otra neoplasia maligna

Quiste de duplicación gástrica en paciente pediátrico

CIRUJANO

Revista de la Sociedad de Cirujanos Generales del Perú
Vol. 17 N° 1 - 2020
ISSN: 1817-4450

SCGP: Sociedad de Cirujanos Generales del Perú
Dirección: Av. Arenales 2049, Dpto. 302, Lince
Lima - Perú
Celular: 999661825
Email: informes@scgp.org
www.scgp.org

Junta Directiva 2019 - 2021

Dr. Michel Portanova Ramírez
Presidente

Dr. Giuliano Manuel Borda Luque
Vice Presidente

Dr. Carlos Alejandro Arroyo Basto
Secretario

Dr. Jenner Rusman Betalleluz Pallardel
Tesorero

Dr. Jorge Renato Cribilleros Barrenechea
Secretario de Acción Científica

Dr. Edilberto Temoche Espinoza
Secretario de Prensa y Propaganda

Dr. Pablo Gerardo Arredondo Manrique
Secretario de Filiales

Dr. Fernando Rómulo Revoredo Rego
Vocal

Dra. María Angélica Valcárcel Saldaña
Vocal

Dr. Juan Alberto Montenegro Pérez
Vocal

Dr. Miguel David Flores Mena
Presidente Anterior

Dr. David Ortega Checa
Director Ejecutivo



Cirujano
ISSN 1817-4450

Hecho el Depósito Legal en la Biblioteca Nacional del Perú N° 2015-04145

DIRECTOR EDITORIAL

Edilberto Temoche Espinoza

EDITOR EJECUTIVO

Yuri Anselmo Mayta Cruz

PRESIDENTE DEL COMITÉ EDITORIAL

Juan Jaime Herrera Matta

COMITÉ EDITORIAL NACIONAL

David Ortega Checa

Iván Vojvodic Hernández

Luis Villanueva Alegre

Héctor Angulo Espinoza

Eduardo Barboza Besada

José De Vinatea De Cárdenas

COMITÉ EDITORIAL INTERNACIONAL

Samir Rasslan (Brasil)

Dario Birolini (Brasil)

William Sánchez (Colombia)

John Henry Moore (Colombia)

Pedro Ferraina (Argentina)

Mariano Giménez (Argentina)

Atila Csendes (Chile)

José Russo (Uruguay)

Aurelio Rodríguez (EEUU)

Daniel Ludi (EEUU)

Dido Franceschi (EEUU)

Marvin López (EEUU)

Michael C. Parker (Inglaterra)





SOBREPONIÉNDONOS A LAS PRUEBAS

Desde principios de año nuestro país y el mundo entero se han visto afectados por el virus SARS Cov 2 Covid 19 constituyéndose en una verdadera pandemia. Los efectos han sido devastadores, no solo desde el punto de vista de lamentables pérdidas humanas, muchas de ellas de seres queridos, amigos, y como no de cirujanos, sino que el impacto ha sido también tremendo a nivel social, económico, político y aún psicológico.

El mundo en general ha tenido que hacer adaptaciones a su *modus vivendi*, se han tenido que implementar cuarentenas, distanciamiento personal, uso de mascarillas, trabajos remotos, etc., medidas que aún persisten ante un rebrote cada vez de mayor impacto y ante la falta de llegada de vacunas a nuestro país.

Dentro de esa situación la Sociedad de Cirujanos Generales del Perú, que nos honramos en presidir desde hace casi 2 años, también ha tenido que hacer adaptaciones que aseguren no solamente su adecuado funcionamiento desde el punto de vista administrativo, sino que sobre todo para dar cumplimiento a uno de nuestros mayores fines y propósitos; rápidamente, tuvimos que dar un giro en el desarrollo de nuestras actividades científicas, las cuales se han venido desarrollando todos los meses en formato virtual, gracias a Dios, de manera muy exitosa, abriéndose adicionalmente la gran oportunidad de contar con la participación de destacados cirujanos, docentes, del extranjero.

Estamos también prácticamente finiquitando la organización de lo que será nuestro Primer Congreso Internacional Virtual que se realizará del 15 al 19 de Marzo del 2021, y que con un programa bastante nutrido y 2 cursos, contará con la participación de destacados cirujanos del extranjero y nacionales.

En ese sentido el espíritu de investigación ha permanecido también incólume en nuestros asociados dentro de esta difícil situación que a todos nos afecta, y la Junta Directiva en pleno, la Dirección Ejecutiva y el Comité Editorial han estado trabajando ardua y coordinadamente para poder en esta oportunidad entregarles un nuevo número de nuestra revista *Cirujano*, con interesantes temas que estamos seguros llenarán las expectativas de todos nuestros asociados y lectores en general.

Es nuestro ferviente deseo que estos momentos tengamos la fortaleza no solamente para seguir resistiendo sino para sobreponernos a estos difíciles momentos, y que sea el inicio de una convivencia más sana, más plena, llena de mayores y mejores valores y que cada reto que tengamos al frente lo asumamos con la entereza y la madurez que solo las difíciles pruebas en la vida pueden dejar.

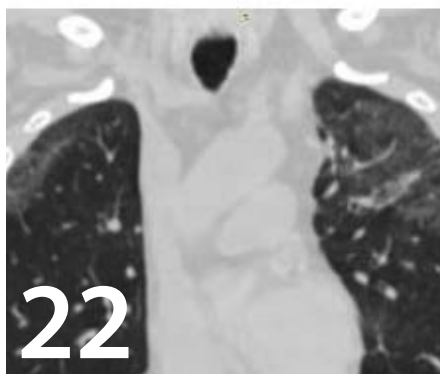
Lima, Diciembre de 2020.

Michel Portanova Ramírez
Presidente SCGP 2019 - 2021

CONTENIDO

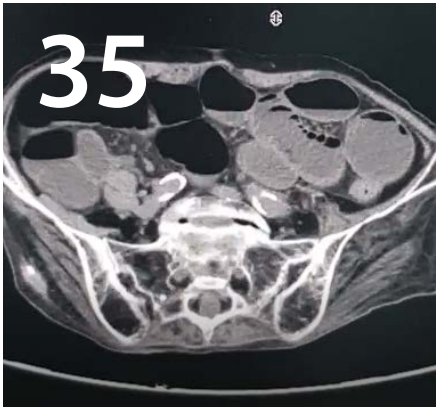
10 Apendicectomía transumbilical vs. escalonada

Operaciones abdominales de urgencia en pacientes con COVID-19: resultados iniciales **17**



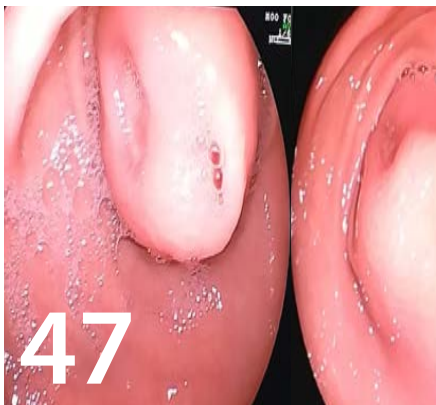
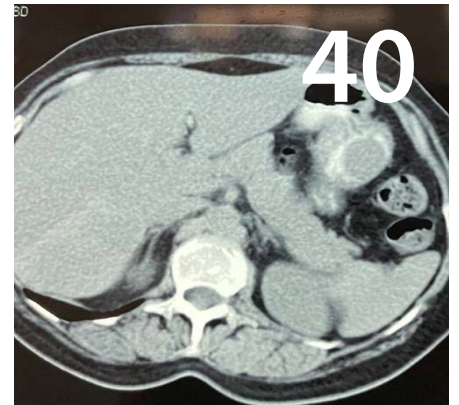
Pacientes con falla intestinal atendidos en tiempo de la pandemia por COVID-19 en la Unidad de Falla Intestinal

Perfil clínico-epidemiológico del paciente ostomizado en un Centro Hospitalario de alta complejidad **29**



**Hernia interna
transmesentérica tipo 2: causa
infrecuente de obstrucción
intestinal**

**Schwannoma gástrico
hallazgo en otra neoplasia
maligna**



**Quiste de duplicación
gástrica en paciente
pediátrico**



IN MEMORIAM CARLOS TUPPIA GARCÍA GODOS

Carlos Tuppia García Godos, nació el 14 de octubre de 1941 en Huamanga, Ayacucho, hijo único de Juan Tuppia y Carmen García Godos Morales. Vivió en la enorme casa de Constanza, su abuela materna de la cual tenía un recuerdo “que en los viernes Santo, le daba unos latigazos, para aliviar el sufrimiento de nuestro señor Jesucristo”.

Sus estudios primarios los hizo en el Colegio Don Bosco y la secundaria hasta el cuarto de media en el Colegio Mariscal Andrés Bello Cáceres, y vino a Lima en 1957 para terminar sus estudios secundarios en el Colegio Nuestra Señora de Guadalupe. De este lugar me contó unas anécdotas como: “el primer día me bautizaron robándome mi pan y mi plátano del desayuno, en la tarde yo me desquite haciendo lo mismo, pero el plato era del profesor”, “en otra ocasión José Chiarella profesor de Educación Física nos llevó a una piscina para hacer natación y Carlos dijo saber nadar, lo cual no era cierto, y cuando se lanzó a la piscina lo sacaron del fondo de ella, pataleando”.

En 1959 ingresó a la Facultad de Ciencias de la Universidad San Antonio Abad del Cuzco, y 1961 se trasladó a Lima a continuar sus estudios en la Facultad de Medicina de San Fernando de la Universidad Mayor de San Marcos, culminando sus estudios en 1966 como integrante de la Promoción Julio Gastiburú Parodi. Antes de efectuar el internado 35 integrantes de esta Promoción entre los cuales estábamos Carlos y quien esto escribe, realizamos un viaje a Europa durante 3 meses, para lo cual organizamos diversas actividades. El viaje a Europa se dió en marzo de 1966, viajando a Portugal vía Miami y New York, y en el Aeropuerto de Lisboa nos esperaban los dos microbuses Mercedes Benz que habíamos adquirido con los fondos reunidos, y que serían conducidos por los compañeros que sacaron su brevete internacional. Conocimos España, la Costa Azul de Francia, Italia, Austria, Alemania, Dinamarca, Suecia, regresando por Alemania, Holanda, Bélgica, París, de donde volamos a Londres y de allí pasamos a New York y Miami para retornar a Lima. Con él, hicimos el internado en el Hospital Central del Empleado, hasta junio de 1967, Carlos se graduó el 30 de noviembre de 1967, habiendo presentado previamente su tesis titulada “Papilo esfíntero plastia”.

En 1968, viajó a los Estados Unidos con intención de participar como médico en la Guerra de Vietnam donde lo rechazaron por ser hijo único.

En ese mismo año ganó una plaza en el Hospital Cayetano Heredia para residente de cirugía que iniciaba sus programas de especialidades. Seis meses después renunció para postular en marzo de 1969 al Residentado de Cirugía en el Hospital del Empleado, programa iniciado por los Doctores Pompeyo Chávez y Alex Gerber de la Universidad de Loma Linda California; los cuatro primeros integrantes de este programa fuimos Benjamín Castañeda, Héctor Ángulo, Carlos Tuppia y Andres León. Durante año y medio tuvimos el privilegio de que cada dos meses llegara un cirujano de Loma Linda para continuar nuestro aprendizaje; pero lamentablemente el Gobierno Militar de turno corto el Programa.

El 13 de agosto de 1970, fui testigo del matrimonio de Carlos Tuppia García Godos y Lidy Samane Ortega; ellos tuvieron tres hijos Carmen “pelusa”, Carla (de la que soy padrino); ambas, hoy en día, profesoras del Colegio Markham y Juan Carlos, Laico Consagrado de la Orden Sodalicia, con cursos de teología, filosofía y psicología, de los cuales es profesor, estudió en Cali, Colombia y fue destinado a Roma, durante muchos años, y actualmente reside en Santiago de Chile. Carmen, tiene tres hijos, Nicolás, Rodrigo y Santiago; y Carla tiene a Cristóbal y Mariana. Carlos les inculcó la lectura a sus nietos, desde muy pequeños; por ello los fines de semana tenía con ellos el Club de la Lectura. Carlos les compraba libros y les leía por horas, y cuando crecieron se invirtieron los papeles y él escuchaba las lecturas de sus nietos, quienes nunca lo llamaban abuelo o abuelito, sino con mucho cariño lo llamaban “Carlitos”.

El Residentado lo terminamos el 31 de marzo de 1972, y desde el día siguiente nos nombraron Cirujanos del Hospital del Empleado. Carlos fue contratado y luego nombrado hasta el 2009 cuando se retira con 45 años de servicio, 18 de ellos como Jefe de Servicio de Cirugía, durante este largo periodo de tiempo fue tradicional su saludo matinal cuando llegaba a su servicio, “buenos días con todos menos con uno”, nunca supimos quien fue ese uno. También fue típico en él: ¡¡¡“muchacho de miércoles!!!”; cuando sus muchachos internos o residentes no cumplían con las órdenes que él les había dado.

Fundador de la Sociedad de Cirujanos Generales del Perú en 1983 presidiendo esta entidad del 2005 al 2007, luego fue nombrado Miembro Honorario de esta Sociedad. Tuvo el privilegio de que el año 2005 al Hospital de la Seguridad Social de Huamanga, fuera denominado Hospital Carlos Tuppia García Godos.

Durante un periodo presidió el club departamental Ayacucho, no dejaba de asistir a las fiestas tradicionales de su tierra, como eran el Carnaval y Semana Santa; festejaba estas fiestas con la música popular y bailes de la zona y le gustaba su típica comida como la puca picante, los cuyes, y el caldo de cabeza con su mondongo. Tuvo intensa actividad como miembro de la Sociedad de Medicina del Deporte participando en charlas y congresos nacionales e internacionales siendo medico de delegaciones nacionales de natación, lucha libre, médico del club Universitario de Deportes del cual era socio vitalicio, y en ocasiones también estuvo como médico de la selección peruana de fútbol, pero sus mayores éxitos los consiguió con el vóley femenino viajando con este equipo a muchos países de Europa y América, también a Rusia, China, Japón y Corea en cuya capital Seúl tomó parte en los juegos olímpicos de 1988 donde el equipo peruano obtuvo la medalla de plata. Durante varios años y hasta sus últimos días fue médico de la asociación de futbol profesional encargándose de revisar las historias clínicas de todos los futbolistas que participaban en el campeonato de fútbol profesional. Luego de valerosa lucha durante más de 2 años falleció el 22 de febrero del 2020.

DESCANSA EN PAZ QUERIDO AMIGO
Dr. Andrés León Martínez

Apendicectomía transumbilical escalonada vs laparoscópica

Montoya Mogrovejo, Edgar.¹ Arias Marín, Luis.² Murillo Pérez, Diego³.

¹. Médico Asistente del Servicio de Cirugía General. Hospital María Auxiliadora, Lima Perú.

². Residentes de Tercer Año Cirugía General.

³. Residente de Segundo año de Cirugía General

Correspondencia: edgar_montoya@hotmail.com

RESUMEN

El pensamiento del cirujano en su evolución quirúrgica, siempre trata de dar lo mejor en beneficio de sus pacientes. Y más aún con los conceptos actuales de la cirugía mínimamente invasiva, que utilizando la cicatriz umbilical puede desarrollar la apendicectomía transumbilical. Es una alternativa a ser utilizada por el cirujano entrenado y hábil, dejando una pared abdominal sin secuelas anatómicas, fisiológicas y con un excelente resultado estético. Objetivo: Comparar la efectividad de la apendicectomía transumbilical escalonada frente a la apendicectomía laparoscópica considerada hoy en día como el estándar de oro, en pacientes con apendicitis aguda y/o complicada, a través de ciertas variables como tiempo quirúrgico, estancia hospitalaria y complicaciones postoperatorias. Material y métodos: estudio retrospectivo, descriptivo y transversal, realizado en el Hospital María Auxiliadora (HMA) desde Enero 2014 a Enero 2017. Método estadístico utilizado fue el SPSS versión 22 y las pruebas de chi cuadrado (χ^2) Resultados: Se recolectaron 1977 pacientes, el 56.85% (n=1124) son varones y un 43.14% (n=853) son del sexo femenino, de los cuales se les realizó la apendicetomía transumbilical al 58.42% (n=1155) y apendicectomía laparoscópica, al 41.57% (n=822). Al comparar ambas técnicas en relación al tiempo quirúrgico, estancia hospitalaria y complicaciones se encuentran diferencias significativas. Conclusiones: A pesar de las diferencias estadísticas, pero teniendo en cuenta que no siempre está disponible el equipo de laparoscopia o no se tiene la experiencia necesaria, se recomienda realizar el abordaje quirúrgico transumbilical en apendicitis aguda y/o complicada por ser segura, fácil de realizar y constituir una alternativa con resultados estéticos tanto igual o similar a la apendicectomía laparoscópica.

Palabras clave: Apendicitis aguda, apendicectomía transumbilical, apendicectomía laparoscópica, laparotomía.

ABSTRACT

The surgeon's thought in his surgical evolution, always tries to give the best for the benefit of his patients. And even more so with the current concepts of minimally invasive surgery, which using the umbilical scar can develop the transumbilical appendectomy. It is an alternative to be used by the trained and skilled surgeon, leaving an abdominal wall without anatomical, physiological sequelae and with an excellent aesthetic result. Objective: To compare the effectiveness of transumbilical staggered appendectomy versus laparoscopic appendectomy considered today as the gold standard in patients with acute and / or complicated appendicitis through certain variables such as surgical time, hospital stay and postoperative complications. Material and methods: retrospective, descriptive and cross-sectional study, conducted at the Maria Auxiliadora Hospital (HMA) from January 2014 to January 2017. Statistical method used was the SPSS version 22 and Chi square tests χ^2 . Results: 1977 patients were included, 56.85% (n = 1124) are male and 43.14% (n = 853) are female, of which transumbilical appendectomy was performed in 58.42% (n = 1155) and laparoscopic appendectomy in: 41.57% (n = 822). When comparing both techniques in relation to surgical time, hospital stay and complications, significant differences are found. Conclusions: Despite the statistical differences, but taking into account that the laparoscope is not always available or there is lack of surgical skills, we recommend to perform the transumbilical surgical approach in acute or complicated appendicitis because it is safe, easy to perform and alternative with aesthetic results identical or similar to laparoscopic appendectomy.

Key words: Acute appendicitis, transumbilical appendectomy, laparoscopic appendectomy, laparotomy.

INTRODUCCIÓN

La apendicitis, emergencia clínica, que constituye la causa más común de dolor abdominal agudo y cuyo tratamiento es la apendicectomía, operación que consiste en aliviar el dolor además de remover un apéndice infectado que puede perforarse, derramar bacterias y heces dentro de la cavidad abdominal. Una vez que el apéndice es removido, la apendicitis no volverá a ocurrir. El riesgo de no hacerse la cirugía puede complicarse en una infección abdominal llamada peritonitis. Algunas de las posibles complicaciones incluyen abscesos, infección de la herida o abdomen, bloqueo intestinal, hernia en la incisión, pulmonía, riesgo de parto prematuro (si la paciente está embarazada) y muerte².

Desde que se decidió el manejo quirúrgico de la apendicitis aguda los cirujanos se enfrentaron al reto de planear el mejor abordaje quirúrgico; así tenemos a Mc Burney, Elliot, Batle y Rockey – Davis¹². Hoy en día las técnicas más usadas para tratar los cuadros de apendicitis aguda son las técnicas convencionales y la laparoscópica, considerando a esta última como un procedimiento superior a la convencional, que desde sus inicios ha conducido a cambios extraordinarios en los tratamientos quirúrgicos y con tendencia a realizar cada vez más procedimientos con dicha técnica; por ello la apendicectomía laparoscópica ha tenido aceptación creciente, limitada por los inconvenientes de ser una intervención de urgencia que requiere una dotación técnica en equipo e instrumental sofisticados, cirujanos y enfermeras capacitados en dicho procedimiento, disponibilidad de conversión, así como de costo elevado.

Cuando se trata de abordaje quirúrgico, la elección de la incisión depende de muchos factores, pero siempre se deben preservar ciertos principios como son de acceso rápido y directo al órgano afectado, posibilidad de ampliar con facilidad la herida operatoria, en cualquier caso, producir resultados estéticos aceptables.

El pensamiento del cirujano en su evolución quirúrgica, siempre trata de dar lo mejor en beneficio de sus pacientes. En este trabajo, basados en los conceptos actuales de la cirugía mínimamente invasiva, la anatomía y fisiología de la pared abdominal, realizamos el abordaje umbilical, que consiste en resear el apéndice cecal a través de la región umbilical, el cual se ha denominado apendicectomía transumbilical. Este abordaje cumple con los postulados de Maingot de accesibilidad, extensibilidad y seguridad para una incisión quirúrgica¹.

El objetivo de esta publicación es comparar la efectividad de la apendicetomía transumbilical como una alternativa segura, sencilla y eficaz frente a la apendicetomía laparoscópica considerada en la actualidad como el estándar de oro en el tratamiento de la apendicitis aguda.

MATERIALES Y MÉTODOS

Pacientes incluidos. El presente es un trabajo retrospectivo, descriptivo y transversal en el cual la muestra y el universo estudiados corresponden a todos los pacientes operados por apendicetomía transumbilical y apendicectomía laparoscópica, en el servicio de urgencias del Hospital María Auxiliadora. Se evaluaron 1977 pacientes de entre 6 y 80 años a más de edad, atendidos en el Servicio de Cirugía General del HMA, entre enero 2014 a enero 2017; todos con diagnóstico clínico de apendicitis aguda luego de su evaluación realizada por los cirujanos que pertenecen al servicio de cirugía. A todos se les realizó estudios de laboratorio (cuadro hemático, examen de orina) y ecografía abdominal en casos de duda diagnóstica. Después del cual se instauró antibiótico profilaxis en forma empírica de acuerdo al tiempo de enfermedad con metronidazol-clindamicina y ciprofloxacino-ceftriaxona-amikacina a dosis habituales para la edad y peso. Al paciente, familiares y padres en caso de menores de edad, se les informó del procedimiento y dieron su consentimiento por escrito en el formato que tiene la institución. La decisión del manejo hospitalario, así como la suspensión de la terapia antibiótica dependió de los hallazgos encontrados en el acto quirúrgico, para lo cual se tuvo en cuenta la clasificación de la apendicitis aguda, según los hallazgos macroscópicos.

Criterios de inclusión

Todos los pacientes post operados de apendicitis aguda y/o complicada, de cualquier edad comprendida de 6 a 80 años, sexo o raza. Cualquier estado nutricional. Consentimiento informado sobre el estudio y las recomendaciones.

Criterios de exclusión

Que no esté la historia clínica; los datos no estén bien claros en la historia. Pacientes menores de 6 años. Ausencia de consentimiento informado.

Las variables que se tuvieron en cuenta fueron: edad, sexo, tiempo de evolución, enfermedades concomitantes, apendicectomía transumbilical y apendicectomía laparoscópica, profilaxis antibiótica, tiempo quirúrgico, complicaciones postoperatorias y estancia hospitalaria.

La anestesia, debe evitar el “abdomen batiente o jadeante”; siendo recomendable en niños la general inhalatoria, y en los adultos la raquídea como se ve en el trabajo en que se ha aplicado a la mayoría de paciente con apendicectomía transumbilical. El enemigo número uno de la técnica quirúrgica es la ausencia de relajación de la pared abdominal (el pujo en el paciente); la experiencia nos permite asegurar que si al incidir el peritoneo, el epiplón o el intestino protruye por la herida, el paciente no está relajado y el procedimiento es ineficaz⁶. La recolección de datos fue con el programa de EXCEL, el análisis y proceso estadístico con el método de SPSS versión 22 y la prueba de chi cuadrado (χ^2).

Apendicectomía Transumbilical: Se realiza con el cirujano principal posicionado desde el lado izquierdo del paciente (puede ser también en el derecho) y se divide en tres tiempos operatorios; apertura de la cicatriz umbilical (incisión a 5mm de la línea media, retracción de musculo recto derecho, luego incisión de aponeurosis posterior del recto más lateralizado, incisión de peritoneo y llegada a cavidad) apendicectomía propiamente dicha (técnica es similar a la realizada por las diferentes vías) y reconstrucción umbilical.

Apendicectomía laparoscópica

Se realiza mediante el empleo de tres trócares y posición izquierda del cirujano, paciente en decúbito dorsal en ligera posición de Trendelenburg y algo lateralizado a la izquierda, se inicia con la aplicación de trocar de 10 mm umbilical, uno de 5 mm en la línea supra púlica y otro de 10 mm en el cuadrante inferior izquierdo. Comprende los siguientes tiempos operatorios: abordaje intraabdominal (inserción de trócares y neumoperitoneo), laparoscopia (exploración video endoscopia abdominopélvica), exposición y manejo del meso apéndice (electro disección, electrocoagulación y clipaje o ligadura de arteria apendicular) tratamiento de la base apendicular (endoligadura, clipaje o ligadura intracorporea), apendicectomía y exteriorización del apéndice (en bolsa o a través de trocar de 10mm) revisión de la cavidad peritoneal; lavado de cavidad si la situación lo amerita¹².

RESULTADOS

De los 1977 pacientes intervenidos, a 58.4% (n=1155) se les realizó apendicectomía transumbilical, y a un 41.60% (n=822) apendicectomía laparoscópica (Tabla 01).

TABLA 01
Tipo de cirugía

	N°	%
Apendilap	822	41.6%
Ap Transumbilical	1155	58.4%
Total	1977	100.00%

Fuente: Elaboración propia según instrumento aplicado.

Respecto al género, el 43.14% (n=853) corresponde al sexo femenino y el 56.85% (n=1124) al sexo masculino. El rango de edad fue entre los 6 años hasta los 80 años de edad; se observa que la mayoría de la población de estudio es promedia entre 20 a 30 años de edad con predilección por el sexo masculino representando el 36.1% del total (Tabla 02).

TABLA 02
Edad y Sexo

	FRECUENCIA	MASCULINO	FEMENINO	PORCENTAJE	PORCENTAJE VÁLIDO
5-10	149	85	64	7.5%	7.5%
11-20	483	278	205	24.4%	24.4%
21-30	714	389	325	36.1%	36.1%
31-40	215	126	89	10.8%	10.8%
41-50	198	121	77	10.0%	10.0%
51-60	92	52	40	4.6%	4.6%
61-70	65	43	22	3.2%	3.2%
71-80	45	21	24	2.2%	2.2%
>80	16	9	7	0.8%	0.8%
TOTAL	1977	1124	853	100%	100%

Fuente: Elaboración propia según instrumento aplicado

En relación a la anestesia colocada a los pacientes para la apendicectomías, encontramos que el 41.8% (868) se aplicó la anestesia general en el caso de las apendicetomías laparoscópicas, el 4.40% (87) la epidural y el 53.7% (1022) fue la anestesia regional o raquídea suministrada en el caso de las apendicectomías transumbilicales..

TABLA 03
Tipo de anestesia en pacientes sometidos a apendilap y transumbilical

Tipo de Cirugía	GENERAL		RAQUIDEA		EPIDURAL		Total	
	Nº	%	Nº	%	Nº	%	Nº	%
Apendilap	822	41.6%	0	0%	0	0%	822	41.6%
Transumbilical	40	2.02%	1022	51.6%	87	4.4%	1155	58.4%
Total	868	43.62%	1022	51.6%	87	4.4%	1977	100.0%

X²= 28.724 GL= 2 P= 0.001 < 0.05

Fuente: Elaboración propia según instrumento aplicado

TABLA 04
Diagnóstico postoperatorio en pacientes que fueron intervenidos mediante cirugía laparoscópica y transumbilical

	Nº	%
AA Congestiva	157	7.9%
AA Flemonosa	253	12.7%
AA Necrosada	515	26.04%
AA Perforada +PF	410	20.7%
AA Perforada + PD	407	20.5%
SAS	235	11.8%
Total	1977	100.0%

TABLA 05
Diagnóstico postoperatorio en pacientes que fueron intervenidos mediante cirugía laparoscópica y transumbilical

.APENDICITIS	ESTADIO DE APENDICITIS EN CIRUGIA LAPAROSCOPICA Y TRANSUMBILICAL														TOTAL
	CONGESTIVA		FLEMONOSA		NECROSADA		NECROSADA +PF		PERFORADA +PF		PERFORADA +PD		SAS		
	Nº	%	Nº	%	Nº	%	Nº	%	Nº	%	Nº	%	Nº	%	
Apendilap	65	3.2%	100	5.3%	150	7.5%	81	4.0%	177	8.9%	155	7.8%	84	4.2%	822
Transumbilical	92	4.6%	143	7.2%	213	10.7%	71	3.5%	233	11.7%	252	12.7%	151	7.6%	1155
Total	157	7.9%	253	12.7%	363	18.3%	152	7.6%	410	20.7%	407	20.5%	235	11.8%	1977

Fuente: Elaboración propia según instrumento aplicado

En la Tabla N° 06, tenemos el tiempo operatorio donde se observa que en menos de una hora se desarrollo la apendilap en un 11.2%(n=222) y la transumbilical un 9.7%(n=192); entre una y dos horas encontramos un 22.5% para para la apendilap y el 27.8% para la transumbilical, en el tiempo operatorio mayor de dos horas fue 9.4% para la apendilap y 19.4% para la técnica transumbilical. Podemos decir también, que existe relación significativa entre las variables de estudio $p=0.000<0.05$.

TABLA 06
Tiempo operatorio entre apendicectomía laparoscópica y transumbilical

Tipo de Cirugía	Tiempo Operatorio						Total	
	Menos de 1H.		1-2 Horas		Más de 2 Horas		Nº	%
	Nº	%	Nº	%	Nº	%		
Apendilap	192	9.7%	444	22.5%	186	9.4%	822	41.6%
Transumbilical	222	11.2%	549	27.8%	384	19.4%	1155	58.4%
Total	414	20.9%	993	50.2%	570	28.8%	1977	100.0%

X2= 26.724 GL= 2 P= 0.001 < 0.05

La estancia hospitalaria se cuantifico en días, a partir del día postoperatorio hasta el momento del alta, la menor estancia fue de un día (11.6% (n=229) para la

Apendilap y 4.8%(n=95) para la técnica transumbilical), de uno a dos días el 21.0%(n=415) para la Apendilap y el 32.7% (n=647) para la transumbilical; en más de dos días fue de 9.0%(n=178) para la Apendilap y 20.9%(n=413) para la transumbilical. Observamos que existe relación significativa entre las variables de estudio $p=0.001<0.05$ (Tabla 7).

TABLA 07
Estancia Hospitalaria

Tipo de Cirugía	Estancia Hospitalaria						Total	
	1 día		1-2 días		2 a mas días		Nº	%
	Nº	%	Nº	%	Nº	%		
Apendilap	229	11.6%	415	21.0%	178	9.0%	822	41.6%
Transumbilical	95	4.8%	647	32.7%	413	20.9%	1155	58.4%
Total	324	16.4%	1062	53.7%	591	29.9%	1977	100.0%

X2= 147.644 GL= 2 P= 0.0001 < 0.05

De toda la población operada de apendicectomía por ambas técnicas quirúrgicas y que fue hospitalizada por alguna complicación, encontramos el 4.1%(n=81) en el caso de las operaciones por Apendilap, y un 7.7% (n=152) por las apendicectomías transumbilicales. Podemos ver, que existe relación entre las variables de estudio $p=0.025<0.05$ (Tabla 08).

TABLA 08
Rehospitalizaciones en pacientes sometidos a apendicectomía laparoscópica y transumbilical

Tipo de Cirugía	Rehospitalización				Total	
	Sí		No		Nº	%
	Nº	%	Nº	%		
Apendilap	81	4.1%	741	37.5%	822	41.6%
Transumbilical	152	7.7%	1003	50.7%	1155	58.4%
Total	233	11.8%	1744	88.2%	1977	100.0%

X2= 5.049 GL= 1 P= 0.0.025 < 0.05

En la Tabla N° 09, se observa que dentro de las complicaciones quirúrgicas por apendicectomía, presentaron fiebre el 22.8%(n=205) en pacientes intervenidos por apendilap y el 19.3% (n=173) por cirugía transumbilical; en relación al ISO(infección del sitio operatorio), el 19.5%(n=175) se presentó en la cirugía transumbilical y el 14.3%(n=128) por apendilap, la presencia de seroma se presentó en ambas técnicas siendo 6.6% en la apendilap y el 9.7% en la apendicectomía transumbilical; por último el hematoma se presentó en el 5.9% post cirugía transumbilical y el 2.0% en la apendicectomía laparoscópica. Observamos, que existe relación significativa entre las variables de estudio $p=0.001<0.05$.

TABLA 09
Complicaciones en pacientes post operados de apendicectomía laparoscópica y transumbilical

Tipo de Cirugía	Complicaciones								Total	
	Hematoma		Seroma		ISO		Fiebre		N°	%
	N°	%	N°	%	N°	%	N°	%		
Apendilap	18	2.0%	59	6.6%	128	14.3%	205	22.8%	410	45.7%
Transumbilical	53	5.9%	87	9.7%	175	19.5%	173	19.3%	488	54.3%
Total	71	7.9%	146	16.3%	303	33.7%	378	42.1%	898	100.0%
X2= 26.044		GL= 3		P= 0.001 < 0.05						

TABLA 10
Pacientes que desarrollaron infección del sitio operatorio de acuerdo al tipo de cirugía realizada

TIPO DE CIRUGÍA	ISO I	ISO II	ISO III	TOTAL
APENDILAP	76	15	13	104
A.TRANSUMBILICAL	114	32	53	199
TOTAL	190	47	66	303

Fuente: Elaboración propia según instrumento aplicado

DISCUSIÓN

En este trabajo, el porcentaje total de enfermos con apendicitis aguda no complicada fue de 20.6%, cifra que difiere de los rangos publicados en los países desarrollados que es de 61 a 83% que representaría un diagnóstico e intervención quirúrgica oportuna¹⁷, a diferencia de nuestra población que llega a un 67.24% las apendicitis agudas complicadas; tal vez por desconocimiento, falta de medios económicos, demanda de centros de salud, todo ello trae como consecuencia incremento en la morbimortalidad, mayor tiempo operatorio, mayor consumo de anestesia, mayor estancia hospitalaria.

La apendicectomía, procedimiento de elección para la apendicitis aguda, cuyo afán de los cirujanos estuvieron abocados a realizar durante muchos años buscando la mejor manera de hacer a través de las diferentes vías de abordaje desde sus inicios con la incisión de Mc Burney y posteriormente la de Rockey-Davis tratando siempre de ser una cirugía mínimamente invasiva; se complementa posteriormente con la aparición de la cirugía laparoscópica, siendo uno de los avances sorprendentes de la cirugía del siglo veinte.

En las intervenciones quirúrgicas abdominales, la cicatriz umbilical, siempre ha sido respetada por el cirujano, es por ello que se evitaba incidirla medialmente y se acostumbraba rodearla por derecha e izquierda; pero desde que se realizan incisiones medianas no se ha visto que haya mayores complicaciones como las infecciones o

eventraciones¹². En diferentes países como Colombia, Bolivia y España han realizado la apendicetomía transumbilical, procedimiento que cumple con los objetivos de cirugía mínimamente invasiva¹⁸.

La apendicetomía laparoscópica sigue siendo un tema de discusión. La gran mayoría de estudios, tanto retrospectivos como prospectivos, se han inclinado a favor de la cirugía laparoscópica porque disminuye el trauma, el dolor posoperatorio y la estancia hospitalaria, se explora la cavidad abdominal completamente, mejora la tasa de infecciones posoperatorias y, por lo general, tiene mejores resultados cosméticos¹. Sin embargo, otros estudios no muestran ventajas claras de sus beneficios.

En este trabajo se evidencia que la laparoscopia disminuye significativamente en relación al tiempo operatorio, estancia hospitalaria, re hospitalizaciones y la tasa de infección en el sitio operatorio; no obstante, esas diferencias estadísticamente significativas se tendría que analizar adecuadamente primero el tipo de anestesia, en pacientes sometidos a apendilap y transumbilical; podemos considerar que el utilizar anestesia general en todos los casos para la apendilap permite relajación total y por consiguiente el tiempo operatorio se reduce a diferencia de la anestesia regional (raquídea, epidural) y por otro lado probablemente la mayoría del universo de pacientes sometidos a laparoscopia haya sido en pacientes fisiopatológicamente no complicados¹⁸ como lo muestra el trabajo de Carranza Dionisio¹².

Las complicaciones infecciosas de la herida fueron significativamente menores en la apendicetomía laparoscópica, debido a que el apéndice se extrae dentro de los trocares y no tiene contacto directo con los bordes de la herida, excepto en las apendicetomías con asistencia de video, en las cuales tampoco se incrementó la infección; en este punto se puede tratar de evitar la infección de la herida operatoria en la apendicetomía transumbilical con el uso de retractores como el anillo retractor que protegen la pared en los bordes de la herida.

La comparación de la estancia hospitalaria en los dos grupos se vio que es estadísticamente significativa a favor de la apendilap; probablemente se deba que en la mayoría de pacientes pos operados por apendicetomía transumbilical con diagnóstico de apendicitis aguda complicada, permanecían más tiempo hospitalizados en base a guías hospitalarias del servicio donde se practica esta técnica con mayor frecuencia. En otros trabajos como en la Tesis de Carranza Dionisio¹² no hay diferencia significativa en la estancia hospitalaria porque la patología de los

pacientes era de apendicitis aguda no complicada; a diferencia de este estudio que contempla a todos los cuadros de apendicitis complicadas y no complicadas.

Muchos de los cuadros de dolor abdominal a quienes se diagnosticaba de abdomen agudo fueron tratados con la incisión transumbilical, que permitía explorar el abdomen y en muchos casos realizar lavados de cavidad peritoneal por peritonitis difusa, también permite al igual que la laparoscopia, dejar dren tubular por un orificio de contrabertura con el beneficio de estar alejado de la incisión original y así evitar la infección del sitio operatorio. La incisión transumbilical también nos permite tratar otras patologías de la cavidad abdominal que son de fácil acceso y cuyos resultados pueden ser similares a la laparoscopia¹⁹.

En Trujillo-Perú en los años 2008-2009 en el Hospital Víctor Lazarte Echegaray, se llevó a cabo un estudio experimental prospectivo y comparativo cuyo objetivo fue comparar la eficacia de la apendicectomía transumbilical con la apendicectomía laparoscópica en el tratamiento de pacientes con apendicitis aguda no complicada, en 66 pacientes, cuyos resultados mostraron un tiempo operatorio menor en la apendicectomía transumbilical comparada con la apendicectomía laparoscópica sin alcanzar

significación estadística ($p > 0.05$). Las complicaciones postoperatorias observadas fueron la infección de sitio operatorio y el hematoma de pared abdominal sin significación estadística entre ambos grupos de tratamiento ($p > 0.05$). El dolor postoperatorio fue mayor en el grupo de apendicectomía transumbilical comparada con la apendicectomía laparoscópica con una alta significancia estadística a las 6, 12, y 24 horas del postoperatorio ($p < 0.001$). La estancia hospitalaria fue mayor en el grupo de apendicectomía transumbilical, pero sin significancia estadística ($p > 0.05$). No se demostró mayor eficacia de la apendicectomía transumbilical comparada con la apendicectomía laparoscópica en el tratamiento de pacientes con apendicitis aguda no complicada¹².

Se puede usar la técnica de apendicectomía transumbilical, en aquellos casos que haya que convertir la apendilap, a través de la incisión del trocar uno y por allí ingresar a la cavidad abdominal. Incluso en aquellos lugares de nuestro territorio, que no se cuente con el equipo de laparoscopia, falte experiencia en su uso o cuando el mismo paciente, no quiere dar su consentimiento para su uso. Basta un adecuado conocimiento de la anatomía y fisiología de la pared abdominal para que pueda practicarse en cualquier edad, desde lactantes hasta adultos y en muchas patologías relacionadas.

BIBLIOGRAFÍA

1. Ramiro Alberto Pestana-Tirado Md, Scc*, Luis Ramón Moreno Ballesteros Md, Sccp** Apendicectomía transumbilical Un nuevo abordaje quirúrgico. 2004 - Vol. 19 N° 1 Rev Colomb Ci r <http://www.scielo.org.co/pdf/rcci/v19n1/v19n1a8.pdf>
2. American College Of Surgeons • Educación al Paciente Quirúrgico <https://www.facs.org/education/patient-education> <https://www.facs.org/~media/files/education/patient%20ed/apendectomia.ashx>
3. Osvaldo Barrios Viera, Judith Cabrera González II Evaluación del índice de MANTRELS en el diagnóstico de la apendicitis aguda REVISTA DE CIENCIAS MÉDICAS. LA HABANA. 2014 20(1) <http://www.medigraphic.com/pdfs/revciemehab/cmh-2014/cmh141k.pdf>
4. Ana María Caballero Arévalo,* Roberto Carlos Ríos García,* David Carlos Ramírez López. APENDICECTOMÍA TRANS-UMBILICAL ABORDAJE QUIRÚRGICO MÍNIMAMENTE INVASIVO. Gaceta Médica Boliviana 2010; 33 (1): <http://www.scielo.org.bo/pdf/gmb/v33n1/a06.pdf>
5. http://www.scielo.org.bo/scielo.php?script=sci_arttext&pid=S1012-29662010000100006
6. <https://encolombia.com/medicina/revistas-medicas/cirugia/vc-191/cirugia19104-apendicectomia/>
7. <http://bases.bireme.br/cgi-bin/wxislind.exe/iah/online/?IscScript=iah/iah.xis&src=google&base=LILACS&lang=p&nextAction=lnk&exprSearch=363533&indexSearch=ID>
8. <https://www.worldcat.org/title/apendicectomia-transumbilical-un-nuevo-abordaje-quirurgico/oclc/71175957>
9. Apendicectomía transumbilical: Un nuevo abordaje quirúrgico https://www.researchgate.net/publication/262706124_Transumbilical_appendectomy_A_novel_surgical_approach
10. <http://www.scielo.org.bo/pdf/gmb/v33n1/a06.pdf>

11. Rebollar G, Roberto Carlos, García A, Javier, Trejo T, Rubén. Apendicitis Aguda: Revisión de la Literatura. Rev Hosp Jua Mex 2009; 76(4): 210-216. Artículo de Revisión Cirugía General <http://www.medigraphic.com/pdfs/juarez/ju-2009/ju094g.pdf>
12. Carranza D.Fernando. Eficacia de la Apendicectomía Transumbilical Comparada con la Apendicectomía Laparoscópica en el tratamiento de pacientes con Apendicitis Aguda. Tesis para optar el Título de Cirujano General. Trujillo – Perú. 2009 http://dspace.unitru.edu.pe/bitstream/handle/UNITRU/491/CarranzaDionicio_F.pdf?sequence=1&isAllowed=y
13. Asociación Mexicana De Cirugía General A.C. Guía de Práctica Clínica: Apendicitis Aguda. México D.F. Octubre Del 2014 <https://amcg.org.mx/images/guiasclinicas/apendicitis.pdf>
14. Diego E. Clouet-Huertaa, , Cinthia Guerrero B. a y Eduardo Gómez L. Plastrón apendicular y manejo clínico actual: una decisión a reconsiderar. A propósito de un caso. Rev Chil Cir. 2017;69(1):65---68 <https://scielo.conicyt.cl/pdf/rchcir/v69n1/art14.pdf>
15. Valderrama G. María R., "Complicaciones en pacientes pos operados de Apendicectomía con manejo ambulatorio en el Hospital General de Ecatepec LAS AMÉRICAS" tesis para obtener el diploma de la especialidad en Cirugía General. TOLUCA, ESTADO DE MÉXICO, 2014 <http://ri.uaemex.mx/bitstream/handle/20.500.11799/14927/Tesis.419127.pdf?sequence=1>
16. Salud en Tabasco Apendicitis Aguda. revista@saludtab.gob.mx, imbio_c@imbiomed.com.mx
17. Abordaje transumbilical en pacientes pediátricos con diagnóstico de apendicitis aguda. Una serie de 424 pacientes. Luis Augusto Zárate Suárez, MD *Yinna Leonor Urquiza Suárez, **Luis Alfonso Díaz-Martínez, MD Msc *MEDUNAB Vol. 16(1):8-12, Abril - Julio 2013
18. Pérez-Lorenzana H, Licona-Islas C. Zaldívar-Cervera J, Guerra-González E, Mora-Fol JR. Estenosis hipertrófica de píloro. Experiencia en incisión Tan-Bianchi modificada. Rev Mex Cir Pediatr 2005; 12:16-21
19. McCahill LE, Pellegrini CA, Wiggins T, Helton WS. A clinical outcome and cost analysis of laparoscopic versus open appendectomy. Am J Surg 1996; 171:533-7.
20. Chiu CG, Nguyen NH, Bloom SW. Single-incision laparoscopic appendectomy using conventional instruments: an initial experience using a novel technique. Surg Endosc 2011; 25:1153-9.
21. Vilallonga R, Barbaros U, Nada A. Single-port transumbilical laparoscopic appendectomy: A preliminary multicentric comparative study in 87 patients with acute appendicitis; Minim Invasive Surg 2012; 2012:492409.

Operaciones abdominales de urgencia en pacientes con COVID-19: resultados iniciales

Huamán Egoávil, Eduardo¹. Zegarra Cavani, Sergio¹. Terry Castellanos, Luis². Gonzales León, Luis². Yopez Adrianzén, Raúl¹.

¹. Médico Asistente del Servicio de Cirugía de Emergencia y Cuidados Críticos Quirúrgicos. Departamento de Cirugía General. Hospital Nacional "Guillermo Almenara", Lima Perú.

². Residentes de Tercer Año Cirugía General.

Correspondencia: sazegarra@yahoo.com

RESUMEN

En el Perú el primer caso diagnosticado de COVID-19 fue el 6 de marzo de 2020, y se declaró la emergencia nacional sanitaria el 16 del mismo mes; ello significó cambios en el tratamiento quirúrgico, las cirugías electivas se suspendieron o postergaron y sólo podrían realizarse intervenciones quirúrgicas de emergencia. El Servicio de Cirugía de Emergencia del Hospital Nacional "Guillermo Almenara" de la ciudad de Lima en el Perú, ha continuado realizando intervenciones quirúrgicas de emergencia en este nuevo escenario, siguiendo lineamientos y recomendaciones nacionales e internacionales para el manejo en pacientes con COVID-19. Existen pocos estudios y con bajo nivel de evidencia, sobre la evolución de los pacientes quirúrgicos con COVID-19, operados de urgencia, sin embargo, los iniciales indican una alta morbilidad y mortalidad de los pacientes tanto en cirugías de emergencia como electivas, por ello las Asociaciones Científicas recomiendan el manejo no operatorio. Nosotros planteamos un estudio en pacientes quirúrgicos con COVID-19, operados de emergencia, con la finalidad de observar la evolución postoperatoria.

Se realizó un estudio descriptivo en una serie de casos operados de emergencia durante los meses de abril y mayo de 2020, en pacientes adultos de ambos sexos con diagnóstico confirmado mediante prueba serológica de infección por SARS-Cov-2 o tomografía torácica sin contraste con informe radiológico de

lesiones pulmonares de COVID-19. El registro de variables de los pacientes se realizó mediante una ficha especialmente diseñada para ello, se consignaron datos epidemiológicos, calificación APACHE II, tiempo pre-quirúrgico, operatorio y de hospitalización; además del tipo de patología y procedimientos quirúrgicos realizados, el registro de las complicaciones y el grado según la Clasificación de Dindo-Clavien.

De un total de 9 pacientes, 7 varones y 2 mujeres, con edades entre 17 y 82 años, la calificación APACHE II en promedio fue de 7.6; el tiempo promedio preoperatorio fue de 6.0 horas, el tiempo promedio operatorio de 117.7 minutos y el tiempo promedio de hospitalización de 7.8 días. Se realizaron 3 apendectomías, 2 colecistectomías, 2 hemicolecistomías derechas con anastomosis primaria y una laparotomía con cura quirúrgica de hernia complicada. Se presentaron 3 complicaciones quirúrgicas posoperatorias: una infección de sitio operatorio y dos filtraciones o fístulas biliares tempranas. Nosotros concluimos que las características epidemiológicas de los pacientes quirúrgicos con COVID-19 operados de emergencia son similares a las de la población en general. Que los tiempos pre-quirúrgicos, operatorios y de hospitalización fueron mayores que los promedios estimados por procedimientos y patologías quirúrgicas de emergencia y finalmente, que las complicaciones post-operatorias fueron proporcionalmente más altas por patología quirúrgica.

Palabras clave: Operaciones abdominales, urgencia, covid-19.

ABSTRACT

In Peru, the first diagnosed case of COVID-19 was on March 6, 2020, and the national sanitary emergency was declared on March 16, 2020. This meant changes in surgical treatment, elective surgeries were cancelled or postponed and only emergency surgical procedures could be performed. The Emergency Surgery Service of the "Guillermo Almenara" National Hospital in the city of Lima in Peru, has continued to perform emergency surgical procedures in this new scenario, following national and international guidelines and recommendations for management of patients with COVID-19. There are few studies and with low level of evidence, on the evolution of surgical patients with COVID-19, operated on urgently, however, the initial ones indicate a high morbidity and mortality of patients in both emergency and elective surgeries, therefore Scientific Associations recommend non-operative management. We proposed a study in surgical patients with COVID-19, operated on in an emergency, in order to observe the postoperative evolution. A descriptive study was performed in a series of emergency operated cases during the months of April and May 2020, in adult patients of both sexes with a diagnosis confirmed by serological test for SARS-Cov-2 infection or chest tomography without contrast with a report of COVID-19 lung lesions.

The recording of patient variables was carried out using a specially designed card in which, epidemiological data, APACHE II score, pre-surgical, operative and hospitalization time were recorded; in addition to the type of pathology and surgical procedures performed, complications and the grade according to the Dindo-Clavien Classification were registered. Out of a total of 9 patients, 7 males and 2 females, aged between 17 and 82 years, the APACHE II score on average was 7.6; the mean preoperative time was 6.0 hours, the mean operative time was 117.7 minutes, and the mean hospital stay was 7.8 days. three appendectomies, 2 cholecystectomies, 2 right hemicolectomies with primary anastomosis and one laparotomy with surgical repair for complicated hernia were performed. Three postoperative surgical complications occurred: one surgical site infection and two early bile leaks or fistulas. We conclude that the epidemiological characteristics of emergency surgical patients with COVID-19 are similar to those of the general population. That pre-operative, operative and hospitalization times were greater than the estimated averages for emergency surgical procedures and pathologies and, finally, that the post-operative complications were proportionally higher for surgical pathologies.

Keywords: Abdominal operations, urgency, covid-19.

INTRODUCCIÓN

A fines de diciembre de 2019, se informó sobre un grupo de casos de neumonía sin explicación en Wuhan, China. Días después, el agente causante de esta neumonía fue identificado como un nuevo coronavirus¹. Ante el rápido incremento del número de casos en China y en otros países de Asia, el 30 de enero de 2020 la OMS declara Emergencia Sanitaria Internacional. El 11 de febrero del 2020 la denomina enfermedad por un nuevo coronavirus, el SARS-Cov-2 (COVID-19) y el 11 de marzo de 2020 la declara Pandemia².

En el Perú el primer caso fue diagnosticado el 6 de marzo de 2020, y se declaró la emergencia nacional sanitaria el 16 del mismo mes. Desde entonces el Servicio de Cirugía de Emergencia del Hospital Nacional "Guillermo Almenara" de la ciudad de Lima en el Perú, ha continuado realizando intervenciones quirúrgicas de emergencia, siguiendo lineamientos y recomendaciones nacionales^{3,4} e internacionales^{5,6,7} para el manejo en pacientes con COVID-19.

En el Servicio de Cirugía de Emergencia y Cuidados Críticos Quirúrgicos, se ha mantenido el flujo de pacientes sometidos a cirugías de emergencia por abdomen agudo quirúrgico en las diversas patologías y como era de esperar, se han presentado casos asociados a infección por SARS-Cov-2, exigiendo esta situación la activación y el cumplimiento de los protocolos establecidos por las entidades nacionales e internacionales⁷ y el uso de las medidas de protección personal recomendadas para los procedimientos quirúrgicos en COVID-19^{8,9}.

Existen pocos estudios y con bajo nivel de evidencia, sobre la evolución de los pacientes quirúrgicos con COVID-19, operados de urgencia, el reporte clínico de Aminian¹⁰ indica que la mortalidad peri-operatoria en pacientes con COVID-19 sería mayor, estos resultados se repiten en cirugía electiva reportada por Lei¹¹ en ese sentido el Colegio Americano de Cirujanos¹² y otras asociaciones o sociedades científicas¹³, recomiendan el manejo no operatorio de la patología quirúrgica de emergencia. No existen experiencias nacionales

ni en Latinoamérica, publicadas al respecto. Se han planteado estudios multi-céntricos a través de investigaciones colaborativas como COVIDSurg¹⁴; sin embargo, aún no hay resultados publicados.

Se ha reportado mayor morbilidad y mortalidad en pacientes quirúrgicos críticamente enfermos operados por emergencia, y que esto podría deberse a demora en la intervención quirúrgica¹⁵, menor posibilidad de soporte crítico¹⁵ y alteraciones significativas de la respuesta fisiológica a la enfermedad de fondo e injuria quirúrgica. Nosotros pensamos que estos factores también podrían presentarse en pacientes quirúrgicos con COVID-19, operados de emergencia.

SERIE DE CASOS

Se incluyen en el estudio descriptivo de reporte de casos a todos los pacientes de ambos sexos, con edades entre los 17 a 90 años, con diagnóstico confirmado mediante prueba serológica (rápida) de infección por SARS-Cov-2 o tomografía torácica sin contraste con informe radiológico de lesiones pulmonares de COVID-19, que fueron operados de emergencia durante los meses de abril y mayo de 2020.

Todos ellos fueron sometidos a cirugía a cielo abierto, siguiendo las guías internacionales derivadas de los consensos de Jerusalén para apendicitis aguda, de Tokio para colecistitis aguda y de hernias o eventraciones complicadas de la Sociedad Mundial de Cirugía de Emergencia (WSES).

El registro de variables de los pacientes se realizó mediante una ficha especialmente diseñada para ello, se consignaron datos epidemiológicos, calificación APACHE II, tiempo pre-quirúrgico, operatorio y de hospitalización; además del tipo de patología y procedimientos quirúrgicos realizados, el registro de las complicaciones y el grado según la Clasificación de Dindo-Clavien.

El empleo de la calificación APACHE II en los pacientes quirúrgicos críticamente enfermos, nos da la ventaja de valorar el estado fisiológico alterado por la patología quirúrgica; la medida de los tiempos pre-quirúrgicos, operatorio y de hospitalización, así como la presencia y grado de complicaciones con la clasificación de Dindo-Clavien nos advertirán sobre cambios en la evolución de los pacientes quirúrgicos con COVID-19 operados de emergencia.

RESULTADOS

Se operaron 9 pacientes con COVID-19 por emergencia, cuyas edades estuvieron entre 17 y 82

años, fueron 7 varones y 2 mujeres, 7 de los casos con APACHE II < 10 y 2 con APACHE II de 15, el promedio de APACHE II del grupo fue de 7,6 (< de 8); 6 con diagnóstico de infección por SARS-Cov-2 por prueba serológica positiva y 3 sólo con tomografía torácica sin contraste, con lesiones probables de COVID-19, informados por el médico radiólogo tomografista. 6 pacientes con COVID-19 fueron calificados como grados leves y 3 de grado moderado.

En cuanto a la patología quirúrgica: 4 de los pacientes fueron diagnosticados de apendicitis aguda, 3 de colecistitis aguda y 2 con hernias complicadas. Se realizaron 3 apendicectomías, 3 colecistectomías, 2 colectomías derechas con anastomosis y 1 laparotomía con cura quirúrgica de hernia (saco).

TABLA 01

Características de los pacientes quirúrgicos con COVID-19 operados de emergencia entre abril y mayo de 2020 por el Servicio de Cirugía de Emergencia y Cuidados Críticos Quirúrgicos

Edad (años)	Sexo	Diagnóstico	APACHE II		Tiempo Prequirúrgico (horas)	Tiempo Operatorio (min)	Tiempo de Hospitalización (días)	Diagnóstico de COVID-19	Grado	Procedimiento quirúrgico	Complicaciones	Dindo-Clavien
17	H	Apendicitis Aguda	5	3	60	8	PR (+)	Leve	Apendicectomía	ISO	III a	
33	H	Apendicitis Aguda	5	10	240	8	PR (+)	Leve	Hemicolectomía d + ALL			
62	F	Colecistitis aguda	8	8	120	13	PR (+)	Moderado	Colecistectomía	Neumonía viral	IV	
38	H	Apendicitis Aguda	5	13	120	5	TAC(+)	Leve	Apendicectomía			
72	F	Hernia complicada	7	4	90	8	TAC(+)	Leve	Laparotomía exploradora + Cura Qx			
79	H	Colecistitis aguda	15	3.5	90	11	PR (+)	Leve	Colecistectomía + dren	Fistula biliar	II	
82	H	Hernia complicada (Amyand)	15	4	140	8	TAC(+)	Moderado	Hemicolectomía d + ATT			
67	H	Colecistitis aguda	5	5	80	4	PR (+)	Moderado	Colecistectomía + dren	Fistula biliar	II	
17	H	Apendicitis Aguda	4	4	120	6	PR (+)	Leve	Apendicectomía			

PR: Prueba rápida, serológica. TAC: tomografía torácica sin contraste. ISO: infección de sitio operatorio, superficial y profundo. ALL: anastomosis latero-lateral. ATT: anastomosis termino-terminal

El tiempo promedio pre-quirúrgico registrado desde el diagnóstico hasta su ingreso a sala de operaciones fue de 6.0 horas, el tiempo operatorio fue de 117.7 minutos y el tiempo de hospitalización fue de 7.8 días.

La anestesia empleada fue regional en 8 pacientes y general inhalatoria en un paciente. Se presentaron 3 complicaciones quirúrgicas: una infección de sitio operatorio (ISO) superficial y profunda en el caso de apendicitis aguda (25 %); dos filtraciones o fístulas biliares tempranas en el caso de colecistitis aguda (66.6 %). Se presentó una complicación no quirúrgica o extra-abdominal grave: neumonía viral.

DISCUSIÓN

Los datos epidemiológicos de la frecuencia de la patología quirúrgica en pacientes COVID-19, no difieren de la población en general, apendicitis aguda en adultos jóvenes, colecistitis aguda en adultos maduros y hernias complicadas en adultos mayores.

La calificación APACHE II promedio del grupo de pacientes con COVID-19 fue menor de 8, lo que indica que no se presentó al ingreso un compromiso severo de su estado fisiológico; ello podría explicar el bajo grado de complicaciones según Dindo-Clavien que se presentaron, datos que difieren de los primeros reportes de otros países como Irán¹⁰ o China¹¹.

El tiempo pre-quirúrgico promedio, transcurrido desde el diagnóstico de la patología quirúrgica hasta su ingreso a sala de operaciones, en los pacientes fue de 6 horas; esta demora pudo ser debida a la necesidad de tener un diagnóstico de la enfermedad viral, dependiente de la disponibilidad de pruebas serológicas o imágenes como la tomografía toraco-abdominal; además la necesidad de una significativa mayor logística que se requiere para operar a estos pacientes, como ambientes quirúrgicos diferenciados y utilización de Equipo de Protección Personal (EPP)⁶.

El tiempo operatorio promedio fue de 117.7 minutos, de casi 2 horas; teniendo en cuenta el uso de anestesia regional en casi todos los casos (88.8 %), cirugía a cielo abierto, mínimo uso de energía (electro-cauterio); y dificultad para maniobrar y ver por el uso del EPP, explicaría porque se excede del promedio estimado para cada uno de los procedimientos de cirugía de emergencia (apendicectomía, colecistectomía), se estima debe ser menor de 90 minutos.

Los 6 casos confirmados con prueba serológica positiva, se dieron al ingreso cuando hubo disponibilidad de la misma o en el transcurso de su hospitalización y se presentaron 3 casos con sólo diagnóstico tomográfico, estos últimos calificados como probables. Sin embargo, todos fueron

operados siguiendo los lineamientos para cirugía en pacientes con COVID-19, respecto a la organización del centro quirúrgico^{4,5,6}, los procedimientos quirúrgicos^{12,13} y el uso del equipo de protección personal^{8,9}. Nosotros hemos dado énfasis a la protección respiratoria, utilizando respirador N95 o máscaras faciales totales (Full Face); así como los elementos de inter-fase para evitar el contacto (mandilón, mono Tyvek, guantes). El uso del electrocauterio fue mínimo y con aspiración adyacente para evitar exposición a aerosoles.

Las apendicectomías fueron realizadas mediante incisión transversa en fosa iliaca derecha, ligadura del muñón libre y sin el empleo de drenes; las colecistectomías fueron realizadas de manera parcial con cierre del bacinete con sutura o ligadura del conducto cístico, en 2 de los 3 casos se colocó un dren abdominal sub-hepático. En el caso de lesiones ileocecales producidas por isquemia o por iatrogenia se realizó resección y anastomosis primaria, no se realizaron ostomías.

En las hernias complicadas, se redujo el contenido del saco, se evaluó la viabilidad de las asas y se realizó resección de requerirlo; no se realizó el refuerzo de la pared posterior de la aponeurosis.

El tiempo de hospitalización promedio fue prolongado según el tipo de patología quirúrgica, los pacientes operados de apendicectomía permanecieron 6.3 días, los operados de colecistectomía 9.3 días, ello probablemente debido a la necesidad de tratamiento de la patología viral por SARS-Cov-2 y a las dificultades en el seguimiento posoperatorio, en frecuencia y necesidad de EPP.

Si bien las complicaciones fueron proporcionalmente mayores en nuestra serie de casos, según la patología quirúrgica de emergencia, 25 % de ISO en apendicitis aguda y 66.6 % de filtración biliar en colecistitis aguda, es decir, un incremento en frecuencia y tipo de complicaciones respecto a otros reportes^{16, 17} estas no requirieron de re-intervenciones y el manejo no-operatorio fue suficiente para resolver la infección de sitio operatorio profundo (absceso) y las filtraciones biliares, la evolución de los pacientes quirúrgicos con COVID-19 y sus complicaciones difieren de la reportada por otros autores, en su frecuencia y gravedad^{10,11}.

El realizar procedimientos quirúrgicos en pacientes COVID-19, no sólo da dificultades logísticas, desde una mayor valoración pre-operatoria, el uso de EPP, disponibilidad de sala de operaciones correctamente equipada y con condiciones que disminuyan el riesgo de infección viral; además, dichos procedimientos se prefieren realizar con anestesia regional, sin uso de

electrocauterio y con cirugía a cielo abierto. Ello exige la necesidad de re-entrenarse en procedimientos quirúrgicos que no eran habituales, dejando de lado, por el momento la cirugía laparoscópica. Es posible que esta mayor demanda de procedimientos y gestos quirúrgicos en cirugía a cielo abierto, pueda llevar a la necesidad de mayor tiempo operatorio y la producción eventos adversos relacionados con la técnica quirúrgica, como por ejemplo el control defectuoso del conducto cístico que deriva en un filtración o fístula biliar temprana ¹⁶.

Nosotros creemos, que la recomendación de tratamiento inicial no-operatorio en pacientes quirúrgicos de emergencia con COVID-19, realizada por el Colegio Americano de Cirujanos (ACS) ¹², debe ser revisada, respecto a su aplicación en países latinoamericanos, ya que resulta difícil de realizar con monitoreo y seguimiento estricto; además, de que está demostrado que la demora en el tratamiento de la patología de emergencia puede

incrementar las complicaciones y el riesgo de muerte ¹⁵, ello podría deberse, a que en nuestro medio se produzca un agotamiento temprano de la reserva fisiológica en los pacientes. El escaso número de casos no permite un mayor análisis, ello representa una gran limitación del estudio, sin embargo, siendo una experiencia inicial creímos pertinente comunicarla.

CONCLUSIÓN

Las características epidemiológicas de la patología quirúrgica de emergencia en pacientes con COVID-19, es similar a las de la población en general. Los tiempos pre-quirúrgicos, operatorios y de hospitalización fueron mayores que los promedios estimados por procedimientos y patologías quirúrgicas de emergencia. Las complicaciones post-operatorias fueron proporcionalmente más altas por patología quirúrgica; sin embargo, el manejo no-operatorio fue suficiente para su solución.

BIBLIOGRAFÍA

- (1) Chan JF-W, Yuan S, Kok K-H, To KK-W, Chu H, Yang J, Xing F, Liu J, Yip CC-Y, Poon RW-S, Tsoi H-W, Lo SK-F, Chan K-H, Poon VK-M, Chan W-M, Ip JD, Cai J-P, Cheng VC-C, Chen H, Hui CK-M, Yuen K-Y. A familial cluster of pneumonia associated with the 2019 novel coronavirus indicating person-to-person transmission: a study of a family cluster. *The Lancet*. 2020 Feb;395(10223):514–523.
- (2) ORGANIZACIÓN MUNDIAL DE LA SALUD (WHO) Y CORONAVIRUS [Internet]. Available from: <https://www.who.int/emergencias/diseases/novel-coronavirus-2019>
- (3) Aliaga Sanchez, S y col. COVID-19 y Cirugía: Recomendaciones de la Sociedad Peruana de Cirugía Endoscópica. *Revista de la Sociedad Peruana de Cirugía Endoscópica*. 2020. 2 (1).
- (4) Espinoza Lipa y col. Recomendaciones para realizar Procedimientos Quirúrgicos en el marco de la Pandemia por COVID-19. IETSI. EsSalud, Lima, abril 2020
- (5) Balibrea, Jose. Manejo quirúrgico de pacientes con infección por COVID-19. Recomendaciones de la Asociación Española de Cirujanos. *Cir Esp*. 2020 En prensa.
- (6) Ti, Lian. What we do when a COVID-19 patient needs an operation: operating room preparation and guidance. *Can Journal Anesth*. March 2020.
- (7) Coccolini, Federico. Surgery in COVID 19 patients: operational directives. *World Journal Emergency Surgery*. In press
- (8) WHO. Rational use of personal protective equipment (PPE) for coronavirus disease (COVID 19). March 2020.
- (9) Brant, Gabriel. Protectind Surgical Teams During the COVID-19 Outbreak. *Annals of Surgery*. April 2020
- (10) Aminian A. et al. COVID-19 Outbreak and Surgical Practice: Unexpected Fatality in Perioperative Period. *Ann Surg*. 2020mar 26; 10.1097/SLA.0000000000003925.
- (11) Lei Shaoqing. Clinical characteristics and outcome of patients undergoing surgeries during the incubation period of COVID 19 infection. *EClinicalMedicine*. 2020 In press.
- (12) ACS. COVID 19 and Surgery. Resources for the surgical community. March 2020.
- (13) Recomendaciones generales de atención de la patología quirúrgica urgente en el contexto de la Pandemia por COVID-19 (SARS Cov-2). Asociación Española de Cirugía. www.aecirujanos.es
- (14) Global Guidance for Surgical Care During the COVID-19 Pandemic. COVIDSurg Collaborative. *Br J Surg* 2020 Apr 15. DOI: 10.1002/BJS. 11646.
- (15) Saunders D. et al. Variations in mortality after emergency laparotomy: the first report of UK Emergency Laparotomy Network. *B J Anaesthesia*. 2012109 (3): 368-75
- (16) Espinoza R. Complicaciones en Cirugía General. Editorial Mediterráneo. 2011 Santiago de Chile.
- (17) Pekolj J, Ardiles V, Ho Hyon S. Complicaciones de la Cirugía Abdominal. *Clínicas Quirúrgicas del Hospital Italiano*. delhospital ediciones. 2015. Buenos Aires.

Pacientes con falla intestinal atendidos en tiempo de la pandemia por COVID-19 en la Unidad de Falla Intestinal

Zegarra Cavani, Sergio. Verastegui Sayers, Teresa. Auris Mora, Hugo. Gonzales, Luis

Unidad de Falla Intestinal
Servicio de Cirugía de Emergencia y Cuidados Críticos Quirúrgicos
Departamento de Cirugía General
Hospital Nacional "Guillermo Almenara" EsSalud

Correspondencia: sazegarra@yahoo.com

RESUMEN

A fines del año 2019 se reportaron los primeros casos de la infección por el SARS-CoV-2 en China y en marzo del 2020 se declaró la pandemia. Cuando llegó al Perú, el gobierno declaró el estado de emergencia nacional lo cual impactó en el desarrollo cotidiano de la sociedad peruana y transformó el manejo hospitalario de los pacientes, incluyendo a los que tenían el diagnóstico de falla intestinal. Se establecieron una serie de medidas preventivas y restrictivas que limitaron los procesos a seguir en el tratamiento de los pacientes. Dichas medidas fueron establecidas cuando la Unidad de Falla Intestinal del Hospital Nacional Guillermo Almenara Irgoyen tenía pacientes hospitalizados. No existen estudios sobre la evolución de los pacientes con falla intestinal durante esta pandemia y carecemos de sustento teórico; además, la condición per se de inmunosupresión del paciente con falla intestinal y las referencias hechas por algunos estudios que relacionan la enfermedad inflamatoria intestinal y la COVID-19 ¹ no permite sacar algunas conclusiones. Se recolectaron los datos en una ficha y se hizo una base de datos en Excel. El estudio inicio el 16 de marzo y se cerró el 17 de junio; ingresaron 4 pacientes, 3

varones y 1 mujer con edad promedio de 49.8 años, la media del tiempo de hospitalización pre-CRATGI fue 5.5 días y el tiempo promedio desde la última cirugía hasta el CRATGI fue de 161.5 días (5.3 meses), el tiempo promedio operatorio del CRATGI fue de 247.5 minutos y el tiempo promedio de hospitalización postoperatoria fue de 41.3 días (el paciente 4 sigue hospitalizado). A los 4 pacientes se les realizó el CRATGI. En el post operatorio, a 2 pacientes se les diagnosticó de SARS-CoV2 y pasaron al área COVID; uno de ellos falleció por SARS. Las complicaciones postoperatorias fueron: una infección relacionada al catéter, un hematoma de pared y 2 casos de íleo prolongado. La mortalidad fue del 25%. Las reuniones de coordinación por los miembros de la unidad de falla intestinal se realizaron una vez por semana por videoconferencia. Esta serie de casos es el primer reporte que hacemos del manejo de nuestros pacientes con diagnóstico falla intestinal durante la pandemia en la cual observamos un 25% de mortalidad debida al SARS-CoV-2; también nos permite concluir que el seguimiento y la discusión de los casos puede continuar a través de plataformas virtuales.

PALABRAS CLAVES: Falla intestinal, Covid-19.

ABSTRACT

At the end of 2019, the first cases of SARS-CoV-2 infection were reported in China and in March 2020 the pandemic was declared. When it arrived in Peru, the

government declared a national state of emergency, which impacted on the daily development of Peruvian society and transformed the hospital management of patients, including those diagnosed with intestinal failure. A series of preventive and restrictive measures

were established that limited the processes to be followed in the treatment of patients. These measures were established when the Intestinal Failure Unit of the Guillermo Almenara Irigoyen National Hospital had hospitalized patients. There are no studies on the evolution of patients with intestinal failure during this pandemic and we lack theoretical support; Furthermore, the immunosuppression condition per se of the patient with intestinal failure and references made by some studies that relate inflammatory bowel disease and COVID-19 do not allow us to draw some conclusions. Data was collected in a file and a database was made in Excel. The study began on March 16 and closed on June 17; 4 patients were admitted, 3 men and 1 woman with an average age of 49.8 years, the mean time of hospitalization before CRATGI was 5.5 days and the mean time from the last surgery to the CRATGI was 161.5 days (5.3 months), the mean

operative time for CRATGI operative mean was 247.5 minutes and the mean postoperative hospitalization time was 41.3 days (patient 4 is still hospitalized). The 4 patients underwent CRATGI. In the postoperative period, 2 patients were diagnosed with SARS-CoV2 and went to the COVID area; one of them died of SARS. Postoperative complications were: a catheter-related infection, a wall hematoma and 2 cases of prolonged ileus. Mortality was 25%. Coordination meetings by members of the intestinal failure unit were held once a week by videoconference. This series of cases is the first report we make of the management of our patients with intestinal failure during the pandemic in which we observed a 25% mortality due to SARS-CoV-2; it also allows us to conclude that the follow-up and discussion of cases can continue through virtual platforms.

KEY WORDS: Intestinal failure, Covid-19.

INTRODUCCIÓN

El brote del COVID-19 ha tenido tan rápida evolución que no ha permitido disponer de información sobre la incidencia y riesgo de infección en los pacientes con Falla Intestinal (FI), sin embargo, es importante recordar que más del 80% de los casos reportados de COVID-19 en la población general tienen un curso leve y la mortalidad podría estar sobreestimada ya que muchos casos asintomáticos no se identifican ².

A fines del año pasado en Wuhan, China aparecieron los primeros casos del síndrome respiratorio agudo severo, cuyo agente etiológico se identificó como el nuevo coronavirus. Se difundió rápidamente y llegó al Perú el 6 de marzo, cuando se diagnosticó el 1° caso confirmado de SARS-CoV-2 (Síndrome de Distress Respiratorio del Adulto por el nuevo Coronavirus tipo 2). La declaración de emergencia nacional decretada 10 días después generó tomar medidas que cambiaron radicalmente todo, incluida la atención de los pacientes ³.

En la actualidad ya se tiene claro el modo de transmisión, el periodo de incubación (2 a 14 días) y que el receptor específico (enzima convertidora de la angiotensina-2 [ECA2]) es común en el pulmón (células alveolares tipo 2 [AT2]) y el intestino delgado (la proteína S de la espiga del CoV-2 y la ECA2 comparten el mismo receptor en el íleon), además que la afectación del intestino delgado se relaciona con mayor gravedad del cuadro porque bloquea la modulación de la respuesta inflamatoria ^{4,5}.

En el paciente con FI existen dos condiciones que pudieran hacer más severa la infección por CoV-2; por un lado, la predilección del virus por las células del íleon que deteriora la modulación de la respuesta inflamatoria y por otro lado está la inmunosupresión que presenta el paciente con FI, condicionando mayor riesgo de infecciones respiratorias por la falta de estímulo trófico intestinal del tejido linfoideo asociado al intestino ⁶. Sin embargo, como llega el virus al íleon es aún materia de investigación ⁷.

Por lo tanto, es oportuno presentar esta experiencia nacional y describir las características clínicas y del manejo de los pacientes con FI durante la Pandemia por la COVID-19.

PACIENTES Y MÉTODOS

Se realizó un estudio descriptivo de serie de casos que incluyó 4 pacientes con el diagnóstico de falla intestinal que fueron manejados por la Unidad de Falla Intestinal del Servicio de Cirugía de Emergencia y Cuidados Críticos Quirúrgicos del HNGAI de Lima Perú desde el 16 de marzo, correspondiendo al inicio de la pandemia por la COVID-19, hasta el 17 de junio del 2020, que se finalizó este documento.

Los datos de cada paciente se ingresaron a una ficha de recolección individual y se elaboró una base de datos en Excel; se consignaron datos epidemiológicos, antecedentes médico y quirúrgico, tipo de soporte nutricional, tiempo de hospitalización, tipo de patología y procedimientos quirúrgicos realizados; se

registró las complicaciones incluida la infección por COVID-19.

Se utilizó la mediana como medida de tendencia central debido al pequeño tamaño de la muestra y la gran variabilidad entre los valores de la variable Hospitalización pre cirugía de reconstrucción autóloga del tracto gastrointestinal (CRATGI); en el resto de variables se utilizó el promedio. Se hicieron las programaciones del CRATGI como cirugías de urgencias y fueron hospitalizados en la unidad de cuidados críticos quirúrgicos de cirugía.

RESUMEN DE PACIENTES:

TABLA 01
Detalle de pacientes

CASO	SEXO	EDAD	HOSPITALIZACIÓN PRE CRATGI	TIEMPO PRE CRATGI	TIEMPO OPERATORIO	HOSPITALIZACIÓN POSTOPERATORIA	INFECCIÓN CVC	
							PRE	POST
CASO 1	V	53a	4 días	120 días	150 min	12 días	2	0
CASO 2	V	43a	48 días	153 días	270 min	57 días	1	1
CASO 3	M	47a	4 días	205 días	390 min	55 días (*)	3	0
CASO 4	V	56a	7 días	168 días	180 min	Hospitalizado	0	0

* Paciente fallecido

El promedio de edad fue de 49.8 años, el 75% fueron varones, la media del tiempo de hospitalización pre CRATGI fue 5.5 días, el promedio de espera desde la última cirugía hasta el CRATGI fue de 161.5 días (5.3 meses) y el promedio de hospitalización post CRATGI fue de 41.3 días (el caso 4 aún sigue hospitalizado). El promedio del tiempo de CRATGI fue de 247.5 min (4 horas 8 minutos). El 75% de los casos ingresaron referidos de hospitales de provincia. El manejo fue multidisciplinario según los protocolos de manejo de la Unidad de Falla Intestinal.

No hubo limitaciones para ingresar a la UCI cuando el caso lo requirió como sucedió con el caso 2 cuando desarrollo una infección relacionada al catéter y compromiso hemodinámico en el postoperatorio 10, que superó exitosamente.

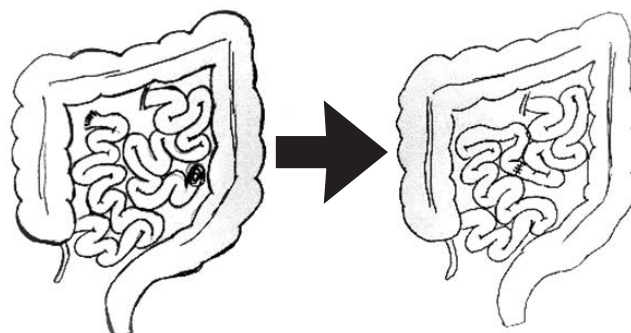
Se modificaron los tiempos establecidos en el protocolo de la Cirugía de Reconstrucción Autóloga del Tránsito Gastro Intestinal (CRATGI) de la Unidad de Falla Intestinal y se instaló medios electrónicos y video conferencias para la discusión de casos, evolución y toma de decisiones. El seguimiento fue hasta el alta y luego con controles virtuales.

RESUMEN DE LOS CASOS

CASO 1: Varón de 53 años, tiene antecedente de colecistectomía el 2014 en Huancayo. El 13/12/19 se le realizó una laparotomía exploratoria y adherensiolisis por obstrucción intestinal debido a bridas y adherencias. El 20/12/19 se sometió a relaparotomía con resección intestinal y anastomosis por perforación intestinal y peritonitis generalizada. El día 23/12/19 nueva relaparotomía con resección intestinal y yeyunostomía (a 60 cm del ligamento de Treitz) y cierre del cabo distal (a 250 cm de la válvula ileocecal) por dehiscencia de anastomosis y peritonitis generalizada. El 25/12/19 se cierra la pared. Luego de estabilización hemodinámica y control del foco séptico fue al Hospital Clínica Geriátrica San Isidro Labrador (SIL) con el diagnóstico de Falla Intestinal tipo 2 y Síndrome de Intestino Corto tipo 1 para recibir nutrición enteral (NE) trófica y nutrición parenteral (NP) según protocolo. Presentó 2 episodios de infección relacionada al catéter. El 19/04/20 fue transferido a la Unidad de Falla Intestinal del HNGAI pues el SIL se convertía en hospital COVID.

Se discutió el caso y el 23/04/20 se realizó el CRATGI (LIR 110+170 cm en continuidad con el colon) que evolucionó favorablemente, con destete de NP y al postoperatorio 12 salió de alta. Ha tenido 2 controles postoperatorios por video llamada y se encuentra rehabilitado y con independencia nutricional, libre de infección, sin medicación y guardando cuarentena en Huancavelica donde trabaja como maestro de escuela secundaria.

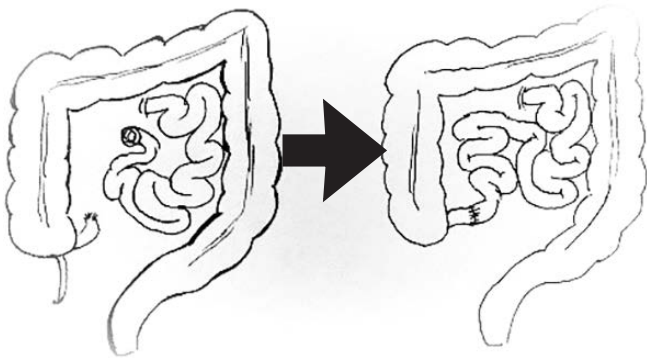
CASO 1: Esquema pre y post CRATGI
Longitud Intestinal Residual: 110+170 cm.



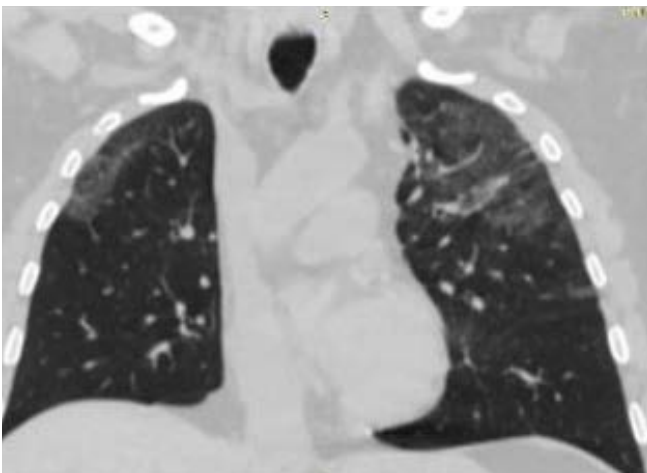
CASO 2: Varón de 43 años, con antecedente de obesidad mórbida (IMC 44), infarto de miocardio agudo en el 2018 y síndrome antifosfolípido. En Trujillo el 9/11/19 es sometido a laparotomía exploratoria y resección intestinal masiva por isquemia mesentérica; el 11/11/19 relaparotomía con resección intestinal y yeyunostomía (a 90 cm del

ligamento de Treitz) quedando 10 cm de íleon, por progresión de la necrosis intestinal y el 14/11/19 le cierran la pared abdominal. Requirió manejo en la UCI por la disfunción multiorgánica con evolución favorable. El 24/02/20 fue transferido a la Unidad de Falla Intestinal del HNGAI con el diagnóstico de Falla Intestinal tipo 2 y Síndrome de Intestino Corto tipo 1. Se instaló el protocolo de Falla Intestinal y CRATGI. Presentó un episodio de infección relacionada al catéter y recibió tratamiento. El 13/04/20 se realizó el CRATGI (LIR 110+10 cm en continuidad con el colon) y la rehabilitación intestinal fue interrumpida debido a la COVID-19 con compromiso pulmonar del 30% según la tomografía; pasó a hospitalización COVID el 11/05/20 para recibir tratamiento. Una vez reestablecido regreso a pabellón de cirugía, se destetó de la NP y en el postoperatorio 57 (10/06/20) se fue de alta. Actualmente se encuentra en Trujillo, ha tenido 1 control por video llamada con buena evolución, tolera dieta completa y recibe suplemento nutricional, anti secretores y loperamida.

CASO 2: Esquema pre y post CRATGI
Longitud Intestinal Residual: 110+10 cm.
CASO 2: TAC torácica



CASO 2: TAC torácica

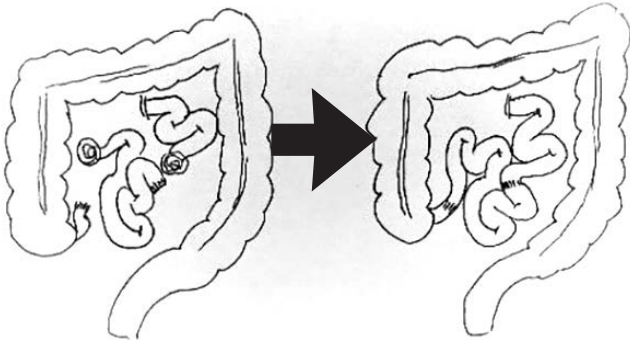


CASO 3: Mujer de 47 años, con antecedente de esclerodermia e hipotiroidismo. El 1/10/18 en el Hospital de Chimbote le realizan una ooforectomía derecha por quiste de ovario a pedículo torcido, el 4/10/18 una nueva laparotomía le halla isquemia mesentérica y sometida a resección intestinal masiva e ileostomía.

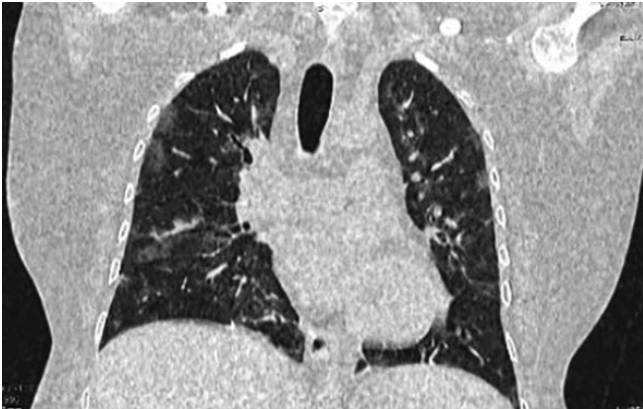
En el postoperatorio desarrolló una fistula entero atmosférica y en noviembre del 2018 fue trasladada al Hospital 2 de Mayo de Lima para manejo. El 29/12/18 cursó con abdomen agudo quirúrgico y le realizaron una laparotomía exploratoria con resección intestinal y yeyunostomía (a 30 cm del ligamento de Treitz, quedando un segmento intermedio de intestino desfuncionalizado de 50 cm y 8 cm de íleon) por obstrucción intestinal. Presento varios episodios de infección relacionada al catéter e ingreso a UCI en 2 oportunidades por ese motivo.

El 19/07/19 se realizó laparotomía y reclutamiento del intestino medio, obteniendo una ostomía a 60 cm del Treitz. Ocho días después le realiza relaparotomía y remodelación de ostomía por perforación intestinal yuxta ostomal y fascitis. El 28/07/19 es referida al HNGAI donde se le realiza una relaparotomía de emergencia y se revierte el reclutamiento del intestino medio, quedando una yeyunostomía terminal a 20 cm del ligamento de Treitz y una fístula mucosa, porque hallaron torsión en 180° de la ostomía remodelada en cirugía previa y dehiscencia de anastomosis entero entérica. Se manejó la sepsis abdominal y el abdomen abierto según protocolo con sistemas de presión negativa, manejo periostomal, NP y control de la sepsis abdominal. Fue trasferida al SIL con diagnóstico de Falla intestinal tipo 2 y síndrome de intestino ultra corto tipo 1 para manejo nutricional con NP exclusiva. Evolucionó con 3 infecciones del catéter y fue agotando sus accesos venosos por trombosis, quedando finalmente con el femoral izquierdo. El 16/03/20 regresó de SIL para revisión y permeabilización del último catéter colocado pues hizo un hematoma peri catéter. Se decidió su hospitalización y discusión del caso. El 20/03/20 fue sometida a CRATGI (LIR 15+35+5 cm en continuidad con el colon) y gastrostomía. La rehabilitación intestinal fue larga, debido al íleo prolongado y la pobre tolerancia a la NE por la gastrostomía. En ese momento presentó insuficiencia respiratoria asociada a fiebre confirmando el diagnóstico de SARS CoV2 con serología y tomografía pulmonar positiva con compromiso > 50%. El 11/05/20 paso a UCI COVID para manejo y el 15/05/20 falleció.

CASO 3: Esquema pre y post CRATGI
Longitud Intestinal Residual: 15+35+5 cm.



CASO 2: TAC torácica



CASO 4: Varón 56 años, con antecedente de laparotomía y esplenectomía hace 33 años por trauma abdominal cerrado. El 1/12/19 en el hospital de Huancayo le realizan una laparotomía exploratoria de emergencia con resección intestinal más anastomosis termino-terminal a 100 cm de ligamento de Treitz y 210 cm de la válvula ileocecal, por eventración abdominal complicada.

El 13/12/19 es sometido a relaparotomía, yeyunostomía terminal y abdomen abierto por dehiscencia de anastomosis y 1.5 litros de líquido intestinal en cavidad. Tres días después cierran el abdomen. Salió de alta con dieta completa y suplementos nutricionales por vía oral. Entre enero y febrero de este año tuvo tres ingresos a emergencia por severos disturbios hidroelectrolíticos debido a grandes pérdidas por la yeyunostomía.

El último episodio se asoció a falla renal aguda por lo cual fue trasladado al HNGAI y sometido a tratamiento dialítico, normalizando la función renal. Recibía NP por que no se podía progresar la alimentación oral debido a los altos flujos por la ostomía.

Hacen la interconsulta a la unidad de falla intestinal y con el diagnóstico de falla intestinal tipo 2 y síndrome

de intestino corto tipo 1 el 3/06/20 fue admitido por la Unidad de Falla Intestinal; cumplió con los protocolos preoperatorios y el 10/06/20 fue sometido a CRATGI (LIR 80+220 cm en continuidad al colon). Hasta el cierre de esta edición el paciente está en el postoperatorio 7, recibe NP con resolución del íleo y tolerando líquidos.

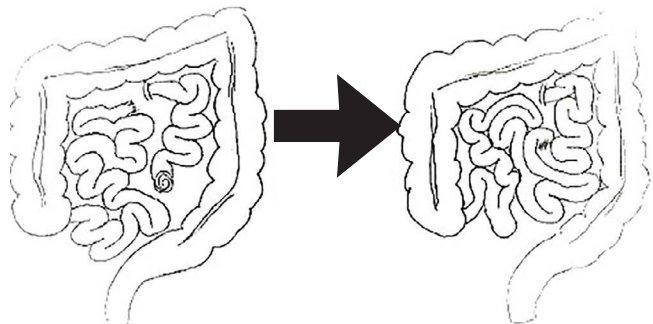
Prepararse a la gran demanda logística y de personal que requerirá esta enfermedad⁸. El gobierno peruano ha restringido la movilización entre las regiones y los departamentos para evitar la propagación del virus, sin embargo, esta medida impide que los pacientes más complejos puedan ser recibidos en centro especializados para su manejo.

La Unidad de Falla Intestinal al tomar conocimiento de las modificaciones en la atención de la salud ocasionados por pandemia se hizo el siguiente cuestionamiento: a medida que las prioridades y los recursos de nuestro hospital cambien cada vez más hacia la pandemia de COVID-19, ¿será posible mantener el alto nivel y la calidad de la atención para los pacientes con FI.

La Unidad de Falla Intestinal del HNGAI ha tenido que enfrentar esta pandemia de infección por SARS-CoV-2 con cambios rápidos y reordenar la atención y prioridades clínicas⁹, sin embargo, el panorama fue incierto para los pacientes ya hospitalizados con un plan de manejo establecido para su tratamiento; más aún que la poca información con que se contaba al inicio era contradictoria.

Además, la interrupción de cualquier seguimiento clínico de rutina ha causado ansiedad entre los pacientes hospitalizados y en espera de ser referidos. Sin embargo, se debe recordar a los pacientes que esta interrupción es temporal y un cambio hacia consultas virtuales puede ayudar a los pacientes y evitar cualquier pérdida potencial de seguimiento¹⁰.

CASO 4: Esquema pre y post CRATGI
Longitud Intestinal Residual: 80+220 cm.



DISCUSIÓN

La Pandemia ha llevado a un desafío dramático para todos los sistemas de salud, incluido los centros que manejan pacientes con Falla Intestinal (FI). Los hospitales han reducido intensamente las actividades electivas, incluida las cirugías para los tiempos establecidos en nuestros protocolos de manejo se afectaron, pues el paciente con falla intestinal generalmente es derivado de una catástrofe abdominal que ha requerido el control de la fuente infecciosa y un adecuado soporte nutricional; luego de lo cual, se realizan estudios (endoscopías, analítica sanguínea, imágenes, etcétera) como parte de la preparación previa a la Cirugía de Restitución Autóloga de Tránsito Gastro Intestinal (CRATGI) ¹¹. El cumplimiento de este protocolo requiere citas y programaciones electivas que por la pandemia fueron reducidas al mínimo, sólo para atender urgencias. Un argumento válido para contrarrestar esta coyuntura fue considerar al paciente con falla intestinal hospitalizado como de alto riesgo de infección y así solicitar las citas y procedimientos como "urgente".

Cuando comenzó la emergencia nacional por la pandemia, nuestros 4 pacientes estaban cumpliendo el protocolo de rehabilitación intestinal médica que incluye el soporte nutricional (NP y NE trófica en algunos), manejo con drogas anti secretoras y antiperistálticas para disminuir las pérdidas por el ostoma, manejo hidroelectrolítico, cuidado de la piel, anticoagulación y antibióticos ¹².

Todo paciente con falla intestinal y un ostoma, que ha cumplido con los protocolos y tiempos, es tributario de la realización del CRATGI para completar la rehabilitación intestinal y este procedimiento quirúrgico debe hacerse según nuestra experiencia a partir del 6° mes del cierre del abdomen, pues la gran mayoría de casos son derivados de múltiples laparotomías con la utilización de abdomen abierto y el cierre temporal con sistemas de presión negativa o bolsa de laparostomía. Este tipo de cierre de la pared abdominal condiciona un proceso fibroplástico intraabdominal más prolongado, con presencia de adherencias firmes por largo tiempo que son más laxas a partir del 6° mes según nuestro protocolo ¹¹. Si un paciente no tiene el tiempo establecido para su cirugía y se encuentra estable (hemodinámica, electrolítico, metabólico y nutricionalmente), lo enviamos al Hospital Clínica Geriátrica San Isidro Labrador para que en un ambiente menos contaminado espere su tiempo para la cirugía.

Por la situación de pandemia el Hospital Clínica Geriátrica San Isidro Labrador se convirtió en Hospital para pacientes COVID y ya no fue posible enviar a nuestros pacientes para cumplir tratamiento. Ellos tuvieron en promedio 5.3 meses de tiempo pre-CRATGI y decidimos modificar los tiempos de programación para el CRATGI y evitar mayor tiempo de exposición hospitalaria. Obviamente el grado de firmeza de las adherencias fue inversamente proporcional al tiempo, pero no significó complicaciones intraoperatorias ni prolongación del tiempo operatorio.

Por otro lado, es difícil determinar la vía de contagio de nuestros pacientes infectados por la COVID-19, pues el personal médico asistencial, desde el inicio de la pandemia reforzó los protocolos de atención del paciente hospitalizado y procedimos a la restricción de las visitas, porque en este escenario el familiar puede convertirse en un vector de la enfermedad ¹⁰.

El tamaño de la muestra es pequeño y no permite un mayor análisis, ello representa una debilidad del estudio, sin embargo, siendo una experiencia inicial en una patología de baja frecuencia, les presentamos las lecciones aprendidas durante estos 3 meses y fueron:

- El paciente debe ser sometido a hospitalización y CRATGI en época de pandemia:
 - Cuando el riesgo ambulatorio de complicación es mayor que la espera.
 - Cuando presenta infecciones repetidas asociadas al catéter y agota sus accesos vasculares.
 - En el paciente hospitalizado con tiempo cumplido para el CRATGI.
- Seguimiento virtual.
- Seguimiento clínico, serológico (prueba rápida y/o molecular) y de imágenes (tomografía).
- Suspender las visitas (el familiar se convierte en vector) y proporcionar informes telefónicos.

CONCLUSIONES

Probablemente el riesgo de infección por la COVID-19 en pacientes con falla intestinal y la mortalidad por SARS-CoV-2 son altas (50% y 25% respectivamente para nuestra serie).

La utilización de los medios virtuales es necesaria para mantener el manejo conjunto de los pacientes con falla intestinal.

BIBLIOGRAFÍA

- 1.- An P, Ji M, Ren H, et al. Prevention of COVID-19 in patients with inflammatory bowel disease in Wuhan, China. *Lancet Gastroenterol Hepatol* 2020; 5: 525–27
- 2.- Tian S, et al. Characteristics of COVID-19 infection in Beijing. *J Infect* 2020; 80: 401-406.
- 3.- Chan JF-W, et al. A familial cluster of pneumonia associated with the 2019 novel coronavirus indicating person-to-person transmission: a study of a family cluster. *The Lancet*. 2020 Feb;395(10223):514–523.
- 4.- Ferdinando D'Amico, Daniel C. Baumgart, Silvio Danese, Laurent Peyrin-Biroulet. Diarrhea During COVID-19 Infection: Pathogenesis, Epidemiology, Prevention, and Management. *Clinical Gastroenterology and Hepatology* 2020; vol 1, 1-10.
- 5.- Fei Xiao, Tang M., Zheng X., Liu Ye, Li X., Hong S. Evidence for gastrointestinal infection of SARS-CoV-2. *Gastroenterology* 158, 1831–1833 (2020).
- 6.- Walter Miguel Turato, et al. The impact of intestinal resection on the immune function of short bowel syndrome patients. *Human immunology* · July 2016.
- 7.- Fei Xiao, et al. Evidence for Gastrointestinal Infection of SARS-CoV-2. *Gastroenterology* Vol;158:1831–1833.
- 8.- Balibrea JMose, et al. Manejo quirúrgico de pacientes con infección por COVID-19. Recomendaciones de la Asociación Española de Cirujanos. *Cirugía Española*. 2020 Apr;S0009739X20300695.
- 9.- ORGANIZACIÓN MUNDIAL DE LA SALUD (WHO) Y CORONAVIRUS [Internet]. Available from: <https://www.who.int/emergencies/diseases/novel-coronavirus-2019>.
- 10.- Occhipinti V, et al. Challenges in the Care of IBD Patients During the CoViD-19 Pandemic: Report From a “Red Zone” Area in Northern Italy. *Inflamm Bowel Dis*. 2020 May 12;26(6):793-796. doi: 10.1093/ibd/izaa084.
- 11.- Huamán EC, et al. Cirugía de Restitución Intestinal en Pacientes con Falla Intestinal asociada a Síndrome de Intestino Corto. *Cirujano* 2017, 14 (1): 8-22.
- 12.- Loris Pironi , et al. ESPEN guidelines on chronic intestinal failure in adults. *Clinical Nutrition* 35 (2016) 247-307.

Perfil clínico-epidemiológico del paciente ostomizado en un Centro Hospitalario de alta complejidad

Neumann Ordoñez, Willy Jesús¹; Velásquez Arquíñigo, Karen Alejandrina²; Ortega Checa, David¹

¹. Médico Asistente del Servicio de Cirugía General. Hospital Edgardo Rebagliati Martins, Lima Perú.

². Médico Residente del Servicio de Cirugía General. Hospital Edgardo Rebagliati Martins

Correspondencia: davidortegach@gmail.com

RESUMEN

Objetivo: La confección de un ostoma es un procedimiento quirúrgico que se realiza de forma habitual en las salas de operaciones de todos los hospitales a nivel nacional, independientemente de su nivel de atención, constituyendo una herramienta valiosa dentro de las técnicas de la cirugía colorrectal, tanto oncológica como de emergencia. Sus características variarán según el perfil de la población atendida en cada institución. **Métodos:** Se trata de un estudio observacional, descriptivo, retrospectivo, en el cual se tomó como población a los pacientes a quienes se les realizó una ostomía intestinal en el Hospital Edgardo Rebagliati Martins en el período 2017 - 2018. Se completó una revisión de las historias clínicas de los pacientes intervenidos, utilizándose una ficha donde se registraron sus datos demográficos y epidemiológicos, así como la información relacionada a la cirugía, incluyendo las indicaciones de la ostomía, su morfología y complicaciones. Se realizó finalmente un análisis estadístico descriptivo basado en la distribución por frecuencias de las variables con el programa SPSS versión 23 de IBM. **Resultados:** se accedió a la información de 73 ostomías confeccionadas durante el período de estudio. La edad promedio de la población fue $68,67 \pm 14$ años, siendo la mayoría de los pacientes de sexo femenino (63%). El motivo de ingreso principal fue el diagnóstico previo de cáncer (58%), principalmente de origen colorrectal, siendo

el riesgo de obstrucción intestinal concurrente y la fistulización hacia órganos vecinos, secundaria al proceso neoproliferativo o al tratamiento radiante, las principales indicaciones quirúrgicas (45,9% y 17,8% respectivamente). Se registró un período de estancia hospitalaria promedio de $28,31 \pm 7,4$ días. El tipo de ostomía en asa (80,8%) fue el mayormente elegido, principalmente a nivel del colon transversal (78,1%), ubicándose más frecuentemente hacia el cuadrante superior izquierdo del abdomen (30,1%). Se registraron 32 complicaciones en 24 casos (32,9%) siendo las más frecuentes aquellas relacionadas con la cirugía (íleo, infección de sitio quirúrgico, etc.), reportadas en 13 de ellos (54,2%), mientras que la complicación asociada directamente a la ostomía más frecuente fue el edema, observado en 5 pacientes (20,8%), seguida por el prolapso, descrita en 3 (12,5%). **Conclusiones:** los pacientes ostomizados en hospitales de alta complejidad como el nuestro, tienen características particulares que determinan en gran parte el desarrollo y desenlace de su estancia hospitalaria, como por ejemplo la presencia de edad avanzada, con múltiples comorbilidades asociadas y cuya principal indicación quirúrgica es la presencia de riesgo de obstrucción por cáncer colorrectal. Se requiere un manejo interdisciplinario amplio y protocolos de abordaje enfocados en el paciente, basados en un perfil clínico-epidemiológico previamente elaborado, que optimice la atención médica a brindar.

Palabras claves: perfil, ostomizado.

ABSTRACT

Objective: The creation of an ostomy is a surgical procedure that is performed regularly in the operating rooms of all hospitals nationwide, regardless of

their level of care, constituting a valuable tool among the techniques of colorectal surgery, both oncological and emergency. Its characteristics will vary according to the profile of the population served

in each institution. Methods: this is an observational, descriptive, retrospective study, in which the patients who underwent an intestinal ostomy at the Edgardo Rebagliati Martins Hospital in the period 2017 - 2018 were taken as the population. A review of the medical records of the operated patients, using a file where their demographic and epidemiological data were recorded, as well as the information related to the surgery, including the indications for the ostomy, its morphology and complications. Finally, a descriptive statistical analysis was performed based on the frequency distribution of the variables with the IBM SPSS version 23 program.

Results: the information of 73 ostomies made during the study period was accessed. The average age of the population was 68.67 ± 14 years, with the majority of patients being female (63%). The main reason for admission was a previous diagnosis of cancer (58%), mainly of colorectal origin, being the risk of concurrent intestinal obstruction and fistulization to neighboring organs, secondary to the neoproliferative process or radiation treatment, the main surgical indications (45, 9% and 17.8% respectively). An average hospital

stay of 28.31 ± 7.4 days was recorded. Loop ostomy (80.8%) was the most frequent type, mainly at the level of the transverse colon (78.1%), being more frequently located towards the upper left quadrant of the abdomen (30.1%). Thirty two complications were recorded in 24 cases (32.9%), the most frequent being those related to surgery (ileus, surgical site infection, etc.), reported in 13 of them (54.2%). The complication most commonly associated with the ostomy was edema, observed in 5 patients (20.8%), followed by prolapse, described in 3 (12.5%). Conclusions: ostomy patients in highly complex hospitals like ours have particular characteristics that largely determine the course and outcome of their hospital stay, such as the presence of advanced age, with multiple associated comorbidities and whose main indication for surgery is the presence of risk of obstruction due to colorectal cancer. A broad interdisciplinary management and patient-focused approach protocols are required, based on a previously developed clinical-epidemiological profile, which optimizes the medical care to be provided.

Keywords: profile, ostomized

INTRODUCCIÓN

La creación de un ostomía intestinal es una cirugía frecuente, realizada como parte del tratamiento quirúrgico de pacientes con patologías abdominales, benignas y malignas, de régimen electivo o de emergencia, que incluyen cáncer, diverticulitis, enfermedad inflamatoria intestinal, entre otras. Según su duración pueden ser temporales o permanentes y pueden realizarse como un procedimiento curativo o con intención paliativa. Las más comúnmente descritas son la ileostomía y la colostomía.

Las ostomías en asa se crean comúnmente en cirugía colorrectal para derivar el tránsito intestinal. Estas a su vez pueden proteger una anastomosis colorrectal de tal forma de reducir el riesgo de una fuga anastomótica clínicamente significativa, incluso fatal. Otras indicaciones para la formación de una ostomía en asa son la descompresión en el contexto de una obstrucción intestinal por enfermedad distal no resecable, en afecciones del piso pélvico o por enfermedad perineal severa. Dentro de la técnica quirúrgica se incluye el uso de una vara o baqueta de forma convencional, aunque hoy en día su uso es controversial. Las colostomías permanentes están indicadas cuando se realiza una resección

abdominoperineal, el cáncer distal es irreseccable o hay daño o compromiso del esfínter y éste no es reparable.

Las cirugías donde se crean ostomías tienen altas tasas de complicaciones postoperatorias en comparación con otros tipos de procedimientos quirúrgicos comunes. De igual forma, la presencia de esta nueva condición afecta no solo la dimensión biológica del sujeto, sino también su esfera psicosocial, generando una alta demanda de cuidado efectivo e integral; por lo tanto, los profesionales de la salud deben estar capacitados para asistir a los pacientes ostomizados, sobre todo a los adultos mayores.

La presencia de cualquier ostomía tiene un impacto considerable en el estilo de vida del paciente. La ostomía se convierte en una parte significativa de su quehacer diario y, por lo tanto, en una preocupación latente. Se ha descrito que los pacientes con una ileostomía en asa, pueden tener una menor tasa de comorbilidades y mejor calidad de vida que los pacientes con colostomías por múltiples causas, favoreciéndose su uso en algunos centros, sin embargo, la evidencia es controversial.

La incidencia de complicaciones ostomales varía dependiendo de la literatura consultada.

Las complicaciones más comunes son las que comprometen la piel periestomal, la formación de eventraciones paraostomales, estenosis, retracción, sangrado y prolapso. Es importante señalar que para disminuir considerablemente el número de comorbilidades, independientemente del tipo de ostomía elegido, se deben garantizar todos los principios de la técnica quirúrgica, como por ejemplo, garantizar una adecuada vascularización y movilización del asa, lo suficiente para minimizar la tensión, su ubicación en la pared abdominal, la distancia en la que deben sobresalir respecto al nivel de la piel, entre otras, ya que las complicaciones tempranas están relacionadas generalmente con problemas en la técnica quirúrgica, principalmente con una selección subóptima del sitio de la ostomía. Las complicaciones tardías se describen generalmente en las ostomías permanentes, siendo las más comunes las hernias paraostomales, el prolapso del asa ostomizada y la estenosis. Asimismo, la deshidratación es una causa importante de morbilidad después de la creación de una ileostomía, afecta hasta a un 30% de los pacientes y es la indicación más frecuente de reingreso hospitalario después de la cirugía.

Es posible encontrar todas estas complicaciones en un servicio quirúrgico especializado, por lo que adquiere una importancia trascendental, registrar y conocer la morbimortalidad de este tipo de cirugías y su relación con las características clínicas y epidemiológicas de los pacientes que ingresan, describiendo las indicaciones quirúrgicas, morfología, complicaciones y manejo de las ostomías confeccionadas en cada caso.

MATERIALES Y MÉTODOS

El presente estudio es de tipo observacional, descriptivo, retrospectivo. Se incluyó como población a los pacientes que fueron sometidos a la confección de una ostomía intestinal en el Hospital Nacional Edgardo Rebagliati Martins, en el periodo 2017-2018. La búsqueda arrojó 106 registros, los cuales se obtuvieron de los libros de Sala de Operaciones del Servicio de Cirugía de Colon, Recto y Ano correspondientes a los años señalados. Se registraron un total de 106 casos, de los cuales se revisaron 73 reportes de ostomías, excluyéndose así 33 registros incompletos, pertenecientes a historias ubicadas en otros servicios fuera del departamento de historias médicas, o que se encontraron extraviadas para el momento de la revisión. Se realizó una revisión exhaustiva de los datos demográficos y epidemiológicos, así como la información relacionada

a la cirugía, incluyendo las indicaciones quirúrgicas de la ostomía, su morfología y complicaciones y se extrapolaron los datos a una ficha de recolección. Para el procesamiento de los datos se realizó una base de datos en Excel que posteriormente se exportó al programa estadístico IBM SPSS Statistics Versión 23 para finalmente ejecutar un análisis estadístico descriptivo basado en frecuencias utilizando dicha herramienta.

RESULTADOS

Los datos de 73 ostomías fueron recolectados y analizados en este estudio. La distribución por edad de los pacientes ostomizados muestra un predominio marcado de la población mayor de 60 años, representando el 76,7% del total de registros obtenidos. El promedio de edad fue $68,67 \pm 14$ años, siendo el grupo etario de 60 a 74 años el que englobó el mayor número de pacientes (39,7%). Se muestra un predominio marcado del sexo femenino, representando el 63% del total de casos estudiados. Se consideraron los ingresos tanto electivos (consultorio externo) como de emergencia a la institución. El cáncer y sus complicaciones fueron el motivo de admisión principal, representando el 79,5%. De ellos, el cáncer colorrectal reunió el 93,1% de los casos, siendo el recto, la localización anatómica más frecuentemente comprometida en un 53,4%, seguido por el colon en cualquiera de sus segmentos en un 12,3%. De los 15 casos ingresados por causas no oncológicas (20,5%), destacan la presencia de una fístula rectovaginal posterior a radioterapia, generalmente por cáncer de origen ginecológico previo ($n=4$) y hemorragia digestiva baja secundaria a proctitis actínica ($n=3$), ambas complicaciones del tratamiento radiante. También se pudo evidenciar la incidencia de otras patologías como causa de ingreso hospitalario distinto al cáncer, tales como complicaciones de ostomías previas, específicamente por eventración paraostomal y prolapso marcado ($n=2$), obstrucción intestinal ($n=2$), fístulas colónicas secundarias a inflamación local en casos con enfermedad de Crohn y diverticulitis aguda ($n=2$), perforación de víscera hueca ($n=1$) y dehiscencia de anastomosis intestinal ($n=1$). Los casos registrados tuvieron un periodo de estancia hospitalaria de $28,31 \pm 7,4$ días en promedio. Se dividió el tiempo de hospitalización en dos momentos fundamentales: antes y después del procedimiento quirúrgico. Se observó que el promedio de tiempo desde el ingreso hasta la confección de la ostomía fue de $18,57 \pm 12,8$ días, mientras que el correspondiente al postoperatorio hasta el momento del egreso fue $11,01 \pm 7,4$ días.

Se registraron las principales comorbilidades en la población estudiada y se agruparon por categorías. Se observó un rango entre 0 hasta 9 comorbilidades en un mismo individuo, con un promedio de hasta 3 patologías por paciente, siendo las más frecuentes, aquellas de origen hematológico, principalmente la anemia, encontrada en un 16% del total de registros. La presencia de cirugías abdominales o pélvicas previas también se considera como un antecedente importante, encontrándose en un 15,6%, así como las enfermedades cardiovasculares (hipertensión arterial, cardiopatía isquémica, insuficiencia cardiaca, etc.), siempre presentes, ésta vez en un 13,6%.

El contexto del paciente ostomizado mayormente fue el electivo, en un 87,7% de los casos, siendo la conducta escogida la confección de la ostomía como único procedimiento en 55 casos (75,3%). En 15 de ellos se requirió la liberación de adherencias. Cirugías más complejas, que incluyen la ostomización como herramienta importante dentro de la estrategia quirúrgica, como ocurre en las resecciones abdominoperineales y las resecciones anteriores ultrabajas, se realizaron en 17 casos (23,3%) registrándose un mayor tiempo quirúrgico.

Se evaluaron múltiples características de las ostomías confeccionadas. La primera de ellas fue su duración estimada, clasificándose en temporales y permanentes. Las ostomías temporales se eligieron en 52 individuos (71,2%), mientras que las permanentes en 21 (28,8%). Las colostomías en asa fueron las más realizadas en un 80,8%, siendo el colon transversal su ubicación anatómica predilecta (78,1%) seguida por el íleon terminal. Respecto al sitio de exteriorización a nivel de la pared abdominal, se seleccionó el cuadrante superior izquierdo en un 30,1%, sin embargo, el cuadrante inferior izquierdo (24,7%) y el cuadrante inferior derecho (21,9%) gozaron de preferencia similar por parte de los cirujanos tratantes. Las principales indicaciones para la ostomización fueron las siguientes: riesgo de obstrucción por la progresión de la lesión tumoral (45,9%), fistulización del recto hacia órganos contiguos (17,8%), hemorragia (11%), obstrucción intestinal completa (7,1%), protección de anastomosis intestinales de alto riesgo como la coloanal (5,9%) y como complemento de procedimientos de resección intestinal por cáncer (5,9%). Se observó una única indicación para la ostomización en un 83,6%, mientras que en el 16,4% restante se encontró más de una razón para ostomizar.

A pesar de que la mayoría de las ostomías no presentaron ninguna complicación (58,4%), éstas

se registraron en 24 casos. Se observó más de una complicación en 6 pacientes, para un total de 32 complicaciones reportadas. Se pudo identificar que aquellas ostomías que presentaron alguna complicación, mostraron una distribución bimodal, siendo las relacionadas con la cirugía (retención de orina, íleo, infección de sitio quirúrgico, etc.) igual de frecuentes que las propias de la ostomía como grupo (20,8% cada uno). De estas últimas, se observaron 5 ostomías edematizadas, 3 prolapsos, 2 infecciones del sitio de la ostomía y 2 retracciones como las más importantes. La mayoría de ellas aparecieron entre los 2 a 7 días después de la cirugía (53,1%). Un solo paciente requirió traslado al área de cuidados intensivos debido a una sepsis de punto de partida abdominal secundario a una obstrucción y necrosis intestinal por una hernia interna. Todos los demás pacientes evolucionaron satisfactoriamente y fueron egresados. No se registró ningún fallecimiento.

DISCUSIÓN

La confección de ostomías intestinales es un procedimiento quirúrgico sencillo, altamente efectivo y ampliamente utilizado por los cirujanos en centros hospitalarios de distinto nivel de complejidad alrededor del mundo. Escogida como estrategia principal para el tratamiento quirúrgico de ciertas condiciones abdominales, tanto en el contexto de la cirugía de emergencias como en la electiva, tiene lineamientos fundamentales que buscan garantizar el éxito postoperatorio, sin embargo, también tiene particularidades aplicables a las circunstancias individuales de cada paciente atendido. Por esta razón, se vuelve necesaria la elaboración de protocolos en los servicios quirúrgicos basados en las características de cada tipo de paciente que solicita atención médica en nuestros hospitales. Esto puede lograrse mediante el reconocimiento de perfiles obtenidos a partir del estudio de la realidad local, permitiendo integrar las directrices y recomendaciones generales del procedimiento quirúrgico en cuestión con los aspectos clínico-epidemiológicos más frecuentemente encontrados de cada grupo de pacientes que acude a la consulta externa o sala de emergencia. Este enfoque basado en perfiles, permite un manejo más expedito y específico de las complicaciones derivadas del acto quirúrgico, al igual que la elaboración de estrategias más efectivas de seguimiento postoperatorio y de mejoramiento de calidad de la atención del paciente. Este trabajo constituye un esfuerzo para conocer el perfil del paciente ostomizado de nuestro hospital, basado en la realidad de los registros clínicos locales. En el período estudiado, se obtuvieron 106 registros

de pacientes ostomizados en el servicio de colon y recto del HNERM, de los cuales se accedió a la información de 73 de ellos. Esto representa un 31,1% de datos perdidos por múltiples causas (historias incompletas, fichas perdidas, ubicación de la historia fuera del departamento de historias clínicas), lo cual alarma sobre la necesidad de optimizar la estrategia de recolección de datos en futuras investigaciones basados en esta limitante, ya sugerida por Montañez-Valverde y col. en su reporte realizado en 2015 con información recopilada en nuestro centro.

Del análisis demográfico de la población evaluada, se encontró un predominio del sexo femenino en un porcentaje muy parecido al mostrado por García y col y Lobato y col en sus revisiones. Respecto al grupo etario, del total de la población estudiada, el 78,1% se encuentra por encima de los 60 años de edad, lo cual puede observarse también en estudios similares de distintas latitudes. Esto puede tener relación con el incremento progresivo de los estratos más longevos en los últimos años en Perú y el resto del mundo, así como también con la alta incidencia de patologías tumorales en los pacientes mayores de 60 años, sobre todo de origen colorrectal, considerándose así al paciente geriátrico como un individuo de alto riesgo para convertirse en candidato para la realización de una ostomía durante la evolución de su enfermedad. Controversialmente, es posible encontrar reportes en la literatura con una mayor proporción de pacientes ostomizados de sexo masculino, inclusive de menor edad, sin embargo, en estos últimos, los motivos de ingreso a sala de operaciones más frecuentes fueron aquellos de origen no oncológico en el contexto de la cirugía de emergencia, mientras que el más frecuentemente descrito en nuestro estudio fue el cáncer, principalmente de origen colorrectal y sus complicaciones, tal como describen otros autores. Uno de los factores que puede influir en esta diferencia es el nivel de atención de las instituciones de salud en las que se realizaron los estudios citados anteriormente, lo cual nos sugiere que será posible encontrar con mayor frecuencia, casos oncológicos más complejos, referidos de hospitales más pequeños, para recibir un manejo especializado en hospitales de mayor complejidad como el nuestro, mientras que los casos quirúrgicos de emergencia, cuya indicación de ostomización por ejemplo sea trauma colorrectal o perforación colónica, pueden ser recibidos más frecuentemente en hospitales periféricos de menor complejidad. Esta premisa también se sustenta por la alta tasa de ostomías electivas realizadas (87,7%), similar a la mostrada por Catalayud y col en su serie y la alta estancia hospitalaria previa al tratamiento quirúrgico (18,57

± 12,8 días), esta última motivada a la necesidad de estudios complementarios preoperatorios que generalmente se realizan en instituciones con mayores recursos diagnósticos. Esto se refleja en el alto promedio de días de hospitalización totales, el cual fue muy superior al mostrado por otras series, planteándose necesario auditar cómo ha sido la planificación preoperatoria de estos casos en cada uno de los servicios tratantes antes de su llegada a nuestro servicio, e inclusive dentro del servicio mismo, objetivo que escapa de esta investigación.

La mayoría de los pacientes del estudio presentaron 3 o más comorbilidades asociadas, siendo las más frecuentes la presencia de anemia, característica de las enfermedades neoplásicas, incluyendo el cáncer colorrectal; las patologías cardiovasculares, dentro de las que destaca la hipertensión arterial y el antecedente de cirugías abdominales y/o pélvicas previas. Se ha descrito la alta frecuencia de estas dos últimas en otras investigaciones locales. El conocimiento del patrón de comorbilidades de los pacientes atendidos permite hacer un bosquejo de la fragilidad con la cual llegan al acto quirúrgico (incluyendo el acto anestésico), planteando la necesidad de realizar procedimientos breves, delicados, previamente planificados en detalle y con un adecuado seguimiento postoperatorio desde el punto de vista médico. En este orden de ideas, se observó que la mayoría de las ostomías confeccionadas fueron realizadas como procedimiento único en la sala de operaciones (55 de 73, 75,3%). En 15 casos se requirió la liberación de adherencias, sin embargo ésta no se consideró como un procedimiento quirúrgico distinto o adicional. Las ostomías realizadas como complemento de resecciones viscerales y tumorales se observaron en menor proporción (17 casos, 23,2%). Esto denota que un alto porcentaje de ostomías fueron planificadas con indicaciones claras y específicas, siendo las más frecuentes, en primer lugar, el manejo de la obstrucción generada por el crecimiento intraluminal de los tumores colorrectales al momento de ser detectados (45,9%), tanto como una medida preventiva, como lo demostramos en este trabajo, o como tratamiento descompresivo inicial. La ostomía, en ambos casos, forma parte de la estrategia clásicamente descrita del tratamiento del cáncer en dos o tres tiempos. En segundo lugar se encuentra la desfuncionalización de segmentos intestinales comprometidos por secuelas del tratamiento oncológico (radioterapia), por ejemplo, en aquellos pacientes con hallazgos clínicos o histopatológicos de proctitis actínica con hemorragia digestiva baja severa o fistulización a otros órganos (28,8%).

En las situaciones anteriores, la ostomía actúa como coadyuvante en el tratamiento definitivo del cáncer. En el primer caso, permite descomprimir de forma profiláctica el tracto digestivo y así evitar la incidencia de una condición de emergencia que empeora la sobrevida del paciente durante el tratamiento citorreductor, por lo que se considera como una estrategia previa a la neoadyuvancia, garantizando la adherencia al tratamiento y una mayor efectividad del mismo, facilitando la resección definitiva del tumor en un segundo tiempo quirúrgico al alcanzar niveles de reducción tumoral satisfactorios. En el segundo caso, al derivar el contenido fecal hacia el exterior, se crea un ambiente celular propicio para una adecuada hemostasia y cicatrización del tejido irradiado, las cuales se encuentran comprometidas a consecuencia del tratamiento oncológico seleccionado. El tipo de ostomía seleccionado mayormente para lograr estos objetivos en nuestro estudio fue la colostomía en asa del colon transversal, exteriorizada en el cuadrante superior izquierdo del abdomen por considerarse la técnica de derivación temporal del flujo fecal que implica menor trauma quirúrgico y menor tasa de complicaciones, sin embargo, la literatura ofrece información controversial al respecto. Algunos reportes favorecen a la ileostomía como método ideal de derivación, mientras que otros indican que las colostomías en asa del colon transversal tienen una alta incidencia de complicaciones, algunos incluso llegando a favorecer a las de tipo terminal.

Frecuentemente las ostomías son consideradas como métodos de derivación permanentes debido a la poca probabilidad de restitución de tránsito intestinal a futuro del paciente tratado con dicho procedimiento. En nuestro estudio esto ocurrió en 5 casos, en los cuales se realizó una ostomía en asa con intención paliativa. Las principales razones fueron la edad y estado general del paciente y la presencia de cáncer localmente avanzado, con criterios de irreseccabilidad, elementos que incluso contraindican la administración de neoadyuvancia en los casos de cáncer colorrectal, sin embargo es necesario establecer pautas óptimas de seguimiento del paciente para determinar objetivamente la temporalidad real de la ostomía que se decida confeccionar, sobre todo en los casos de pacientes con edades comprendidas entre 40 y 60 años, que reciben neoadyuvancia por cáncer de recto y ano y en aquellos con enfermedades de origen no oncológico como la diverticulitis aguda.

Independientemente de la ostomía confeccionada el porcentaje de complicaciones generales es muy variable, oscilando en un rango entre 20 y 70%. En nuestro estudio, la tasa global de complicaciones fue

de 35,6% (26 de 73 reportes), similar a la de Londono-Schimmer y col (34,2%), menor a la reportada por autores locales, la cual se encuentra alrededor del 50%. Se registraron en total 32 complicaciones, de las cuales, las más frecuentes fueron las relacionadas con la cirugía en un 21,9% (íleo, retención de orina, infección de herida quirúrgica abdominal o perineal, mas no del sitio de la ostomía), similar a lo reportado por García y Lobato y Bosshardt, mientras que las propias de la ostomía, representaron un total de 21,4%. De estas últimas, el edema fue la complicación más frecuente, similar a lo presentado por Franklyn y col evidenciándose en 5 casos. En ellos se indicó un manejo expectante. Siguen en menor frecuencia el prolapso y la infección del sitio de la ostomía. Esto difiere de otras series, donde la frecuencia de dichas complicaciones varía. Villalba describe un predominio de las eventraciones paraostomales mientras que en la serie de Duchesne y col, las complicaciones más frecuentes fueron el prolapso y la necrosis. En otros estudios, las principales complicaciones fueron las relacionadas con la piel y la eventración paraostomal. Sólo se reoperaron dos casos, uno con diagnóstico de eventración paraostomal a quien se le practicó una eventroplastia con malla y otro con un prolapso sintomático a quien se le reconfeccionó la colostomía. Estas diferencias tan marcadas en la frecuencia de las complicaciones pueden tener múltiples razones, entre ellas, la proporción variable de cirugías de emergencia y electiva, la efectividad del seguimiento postoperatorio, la subjetividad al momento de la evaluación de la complicación y las comorbilidades asociadas del paciente, sin embargo, dicho análisis se encuentra más allá de los alcances de este estudio.

CONCLUSIÓN

Este estudio ofrece un perfil inicial de los pacientes ostomizados que acuden a hospitales de alta complejidad como el nuestro, permitiendo afirmarse que existen características particulares que determinan en gran parte el desarrollo y desenlace de su estancia hospitalaria, como por ejemplo la presencia de edad avanzada, múltiples comorbilidades asociadas y la alta incidencia de riesgo de obstrucción por cáncer colorrectal. Se requiere un manejo interdisciplinario amplio y protocolos de abordaje enfocados en el paciente, basados en un perfil clínico-epidemiológico previamente elaborado como este, que optimice la atención médica a brindar, así como también sistemas efectivos de recolección de datos y seguimiento de los pacientes, para la detección oportuna de complicaciones inadvertidas y el mejoramiento de la calidad de vida del paciente ostomizado. Más investigaciones son necesarias.

Hernia interna transmesentérica tipo 2: causa infrecuente de obstrucción intestinal

Florez Farfán, Erick Samuel.¹ Barboza Janampa, Amir Yarosh.²

¹. Médico Especialista en Cirugía General y Laparoscopia, Complejo Hospitalario Luis Nicasio Sáenz PNP.

². Residente de Cirugía General y laparoscopia, Complejo Hospitalario Luis Nicasio Sáenz PNP.

Correspondencia: amiryarosh@hotmail.com

RESUMEN

Introducción: Las hernias internas se definen como una protrusión anormal de una víscera de un compartimento abdominal a otro. Las hernias internas transmesentéricas son poco frecuentes.

Presentación del caso: Paciente femenino de 87 años que presenta dolor tipo cólico en región de epigastrio de 6 días de evolución, asociado a vómitos de contenido intestinal, leve distensión abdominal, no eliminación de flatos, no realiza deposiciones, presenta historia de cirugía abdominal previa hace aproximadamente 6 años, neoplasia maligna de mama postoperada hace 25 años, fractura de fémur hace 4 años, portadora de prótesis de cadera. Ante deterioro clínico se realiza laparoscopia exploratoria, la cual revela defecto transmesentérico en región ileocecal de aproximadamente 5cm y herniación de 20cm de íleon distal sin signos de necrosis. Se efectuó devolvulación de meso de íleon, reducción de contenido, liberación parcial de ciego a nivel de

fascia de Toldt, reparación de orificio herniario por vía laparoscópica. La recuperación fue exitosa y fue dada de alta a los tres días después del ingreso.

Discusión: Los síntomas clínicos, suelen ser inespecíficos para el diagnóstico de hernias internas, ya que el diagnóstico clínico orienta a obstrucción por bridas y/o adherencias por cirugía previa o apendicitis aguda del anciano. Así mismo, el diagnóstico radiológico presenta una baja sensibilidad y especificidad en este tipo de patología. La cirugía laparoscópica para el diagnóstico y tratamiento en esta patología no es de primera opción.^{2,3}

Conclusión: Las hernias internas son condicionantes de obstrucción intestinal potencialmente letales en el paciente. Es factible el abordaje laparoscópico para su diagnóstico y tratamiento.

Palabras clave: hernia interna, hernia transmesentérica, obstrucción intestinal, abordaje laparoscópico.

ABSTRACT

Introduction: Internal hernias are defined as an abnormal protrusion of a viscus from an abdominal compartment to another. Transmesenteric internal hernias are rare.

Case report: An 87-year-old female patient with colicky pain in the epigastric region of 6 days of evolution, associated with vomiting of intestinal content, mild abdominal distension, cannot pass flatus or stool, past medical history of abdominal surgery 6 years ago,

breast cancer operated on 25 years ago, femur fracture 4 years ago, a hip prosthesis carrier. Before in view of clinical deterioration, an exploratory laparoscopy is performed, which reveals a transmesenteric defect at the ileocecal region of approximately 5cm and herniation of 20cm of the distal ileum without signs of necrosis. Devolvulation of the ileal mesentery, content reduction, partial release of the caecum from Toldt's fascia and, laparoscopic orifice repair were performed. Recovery was successful and was discharged three days after admission.

Discussion: Clinical symptoms are usually nonspecific for the diagnosis of internal hernias as the clinical diagnosis points to obstruction due to adhesions consequent to previous surgery or acute appendicitis of the elderly. Likewise, radiological diagnosis has a low sensitivity and specificity in this type of pathology. Laparoscopic surgery for diagnosis and treatment in this pathology is not a first option.

Conclusion: Internal hernias can cause potentially lethal intestinal obstruction in the patient. Laparoscopic approach can be performed for diagnosis and treatment of this pathology.

Key words: internal hernia, transmesenteric hernia, bowel obstruction, laparoscopic approach

INTRODUCCIÓN

Las hernias internas se definen como una protrusión anormal de una víscera de un compartimento abdominal a otro. Las hernias abdominales internas son raras, su diagnóstico sigue siendo un reto tanto para el clínico como para el radiólogo. La incidencia de hernias internas en autopsias está entre el 0,2 % y el 0,9 %, es a menudo olvidada por los cirujanos; sin embargo, son cada vez más comunes con el advenimiento de la cirugía bariátrica, el trasplante de hígado y otros procedimientos más frecuentes como las anastomosis por resecciones de intestino^{1,2}.

Es el factor de origen de entre 2 y 4% de las obstrucciones intestinales. Su tipo y frecuencia son: paraduodenales 53%, pericecales 13%, del hiato de Winslow 8%, transmesentéricas 8%, pélvicas y supravesicales 7% e intersigmoideas 6%,

Estas aperturas herniarias pueden ser secundarias a traumatismos, cambios postquirúrgicos o inflamatorios, pero también, pero pueden ser congénitas, ya sea por un aumento del diámetro de los orificios naturales como el Hiato de Winslow o que se traten de orificios anormales causados por alteraciones en la rotación intestinal³.

Se pueden diferenciar tres tipos principales de hernias transmesentéricas:

- Tipo 1: Ocurre en el 0,7- 3,25 % de los casos tras cirugía tipo bypass gástrico en Y de Roux. Representa el 26% de los casos. Llamada transmesocólica.
- Tipo 2: Se produce a través de un defecto en el mesenterio del intestino delgado (71 %). Pueden ser múltiples, pero se localizan en el área ileocecal el 54 %.
- Tipo 3: Se origina a través del mesocolon transversal. Llamada también hernia de Peterson. Ocurren entre el arco vascular formado por la cólica media y la izquierda⁴.

La herniación a través del defecto congénito puede comprometer la irrigación del segmento herniado con obstrucción, estrangulación e isquemia secundarias. En general, la tasa de mortalidad oscila entre 20 % y 75 %; las muertes son causadas en su mayoría por retardos en el diagnóstico, presencia de necrosis intestinal y síndrome de dificultad respiratoria del adulto (SDRA) asociados a sepsis por infección intraabdominal persistente¹.

El problema fundamental de las hernias internas radica en el desarrollo a obstrucción intestinal aguda que frecuentemente es precedida por un período variable de malestar abdominal de causa no determinada. Los síntomas cardinales de obstrucción intestinal son dolor, náuseas y vómito, distensión abdominal, disminución de las heces y de flatos¹.

El dolor es clásicamente cólico, lo que se refleja en una mayor actividad peristáltica, ya que el intestino se distiende en respuesta a la obstrucción. El aumento inicial en la motilidad es sustituido más tarde por la actividad reducida por lo que el dolor tipo cólico puede convertirse en un dolor más constante. Si la obstrucción es más proximal, el dolor puede ser aliviado por el vómito. El dolor de la obstrucción a menudo aumenta lentamente y puede permanecer constante en gravedad. En la obstrucción de asa cerrada, el dolor puede seguir aumentando hasta que el intestino se perfora¹.

Entonces, paradójicamente, puede haber una breve disminución del dolor a medida que se alivia la distensión, hasta que se desarrollan los signos de peritonitis. El dolor fuera de proporción con el examen físico sugiere estrangulación. Las náuseas y el vómito son síntomas comunes, pero el vómito es más probable y profuso cuanto más proximal es la obstrucción. La distensión abdominal es más pronunciada cuanto más distal es la obstrucción. La obstrucción intestinal baja típicamente produce distensión significativa, mientras que la obstrucción

alta puede producir menos distensión debido a la descompresión generada por el vómito.

El síntoma final de la obstrucción intestinal es la disminución del paso de flatos y heces. La falta de heces líquidas o sólidas es menos específica porque el intestino distal a la obstrucción puede continuar produciendo secreciones mucosas y el colon puede contener una cantidad apreciable de material fecal que puede continuar pasando durante algún tiempo¹.

También pueden ocurrir síntomas tales como ictericia obstructiva, cólico biliar, pancreatitis secundaria y a veces, masa abdominal palpable. En ocasiones, los pacientes tienen síntomas inespecíficos que duran años. Los síntomas crónicos se evidencian en aproximadamente el 70 % de los pacientes. Sin embargo, el 66 % de todos los pacientes, independientemente de la manifestación de los síntomas, eventualmente desarrollan obstrucción aguda o estrangulación. Si la hernia interna aparece como un abdomen agudo, el problema subyacente suele ser la obstrucción intestinal con una tasa de mortalidad de hasta el 50 %^{1,4}.

REPORTE DEL CASO

Paciente femenino de 87 años de edad, postrada crónica, 64 kilos de peso, talla 172 cm, IMC: 21,6, es llevada por familiar al servicio de urgencias, presenta dolor constante tipo cólico en abdomen superior, de 6 días de evolución, de intensidad moderada. Dicho dolor se localizaba en epigastrio sin irradiación. Familiar refiere que paciente presenta vómitos en múltiples oportunidades de contenido intestinal, además refiere que paciente no elimina flatos, así como no realiza deposiciones aproximadamente 7 días. Sin antecedentes de dolor similar anteriormente. Presenta antecedente de cirugía abdominal previa 6 años atrás, no teniendo conocimiento de lo realizado, y tampoco reporte operatorio previo. Antecedente de cirugía de mama por neoplasia maligna hace 25 años, prótesis de cadera izquierda hace 4 años por fractura de fémur, hipotiroidismo en tratamiento controlado.

Al examen físico se observó en regulares condiciones, leve deshidratación. Los signos vitales registrados al ingreso fueron: presión arterial 116/68 mm Hg, pulso 88/min, frecuencia respiratoria 18/min y temperatura 36.9°C. A la inspección se evidencia distensión abdominal leve, no se evidencia tumoraciones compatibles con hernia inguinal, a la palpación abdominal se encuentra defensa muscular voluntaria, sin signos de irritación peritoneal, no se palpan masas en cuadrantes abdominales. Los

resultados de laboratorio fueron: hemoglobina 10,6 g/dL; recuento de glóbulos blancos 8.100/μL, con neutrófilos 72,7 %; plaquetas 276,000/μL; pH 7.37, sodio 140, potasio 3,5, HCO₃ 24,5, pO₂ 75, pCO₂ 42,8, saturación de O₂ 96%. Figura 1, la radiografía de abdomen de decúbito muestra marcada distensión de asas delgadas, que ocupan toda la cavidad abdominal. Figura 2, radiografía de abdomen de pie muestra distensión de la cámara gástrica y niveles hidroaéreos. Se realizó tomografía sin contraste, a nivel de tórax no se evidencia derrame pleural, no signos de consolidación; en abdomen no se evidencia neumoperitoneo, se evidencia cámara gástrica dilatada, asas delgadas dilatadas en toda su extensión, vesícula biliar dilatada sin signos de agudeza, a nivel de hemiabdomen inferior se evidencia colapso de asas gruesas posterior a región ileocecal, así como signo de remolino a nivel de ileón distal, sin presencia de líquido libre. Se ordenó paso de sonda nasogástrica con evacuación de contenido fecaloideo. Se decide iniciar terapia preoperatoria con antibióticos y programar para cirugía a las 12 horas de su admisión al servicio de urgencias. Los hallazgos de la laparoscopia exploratoria fueron defecto herniario a nivel de meso ileal de aproximadamente 5cm por donde pasa ileon distal proximal a defecto de aproximadamente 20cm (brida), marcada dilatación de asas delgadas, colapso de asas distales a zona descrita (colon transversal y sigmoideos). Alrededor de borde encarcerado se observa fibrina, vesícula biliar distendida de aproximadamente 10x6cm sin signos de agudeza de forma visual. Hígado con signos de esteatosis severa. Líquido inflamatorio escaso distribuido en 4 cuadrantes. No se encuentra apéndice cecal, ciego parcialmente móvil en cercanía a hipocondrio derecho.

Se realizó liberación de adherencias, se evacuó el líquido descrito, devolvulación de meso ileal, reducción de contenido intestinal, reparación de defecto herniario con ácido poliglicólico. Evidenciándose posteriormente gas en asas gruesas, desde válvula ileocecal hasta recto. El tiempo quirúrgico fue de 3 horas aproximadamente.

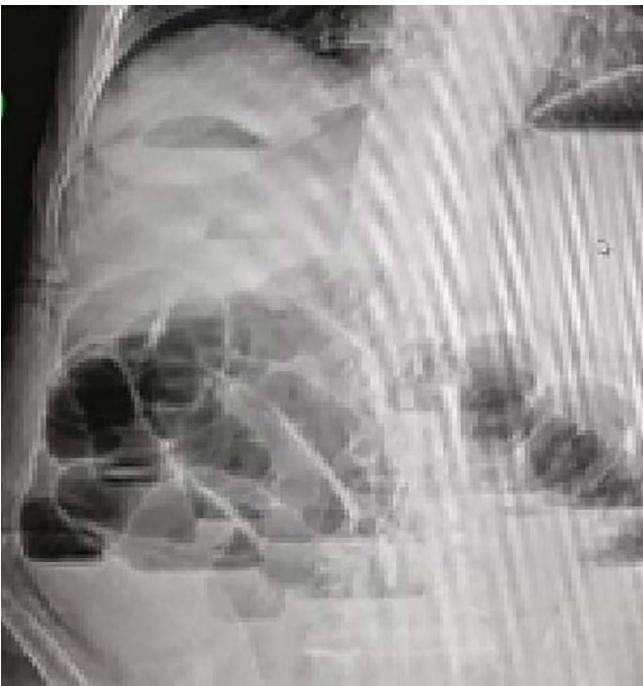
Paciente pasa a recuperación hemodinamicamente estable, extubada, con evolución favorable, donde permaneció aproximadamente 12 horas, posteriormente pasa a servicio de cirugía mujeres.

En su primer día postoperatorio tuvo evolución favorable, tolerando vía oral, no presenta dolor abdominal, elimina flatos. En su segundo día postoperatorio se progresa nutrición. Se da de alta al tercer día post operatorio en buenas condiciones.

FIGURA 01
Radiografía de abdomen en decúbito

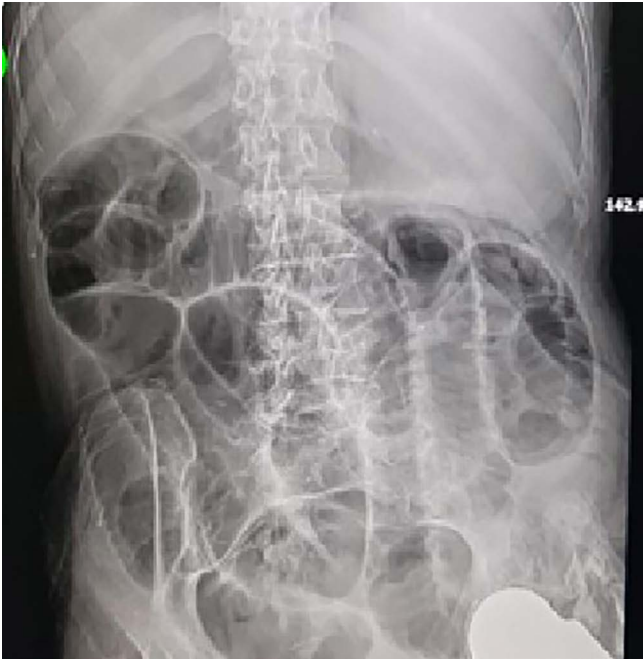

FIGURA 02
Radiografía de abdomen de pie



DISCUSIÓN

Los síntomas clínicos, suelen ser inespecíficos para el diagnóstico de hernias internas, ya que el diagnóstico clínico orienta a obstrucción por bridas y/o adherencias por cirugía previa o apendicitis aguda del anciano. Por lo tanto, las hernias internas son una causa rara de obstrucción intestinal, su diagnóstico

preoperatorio es complicado, teniendo un alto riesgo de estrangulación y perforación elevadas, así como la tasa de mortalidad se incrementan con paso de las horas.

Tener en cuenta que, si un paciente no presenta factores de riesgo, tales como cirugía abdominal previa, traumatismo o inflamación peritoneal, debe considerarse la posibilidad de obstrucción del intestino delgado secundaria a hernia interna.

El diagnóstico radiológico presenta una baja sensibilidad y especificidad en este tipo de patología, siendo la tomografía el mejor método para detectar hernias internas. Con este método se puede evidenciar la localización de los defectos y/o signos de anomalías congénitas, pero, aun así, hay incertidumbre diagnóstica^{5,6}.

Las hernias internas son responsables de menos del 10 % de las obstrucciones intestinales. Suelen manifestarse en la población pediátrica, asociada con frecuencia a anomalías intraabdominales como la atresia intestinal. Pero, puede presentarse en cualquier momento de la vida.

En la actualidad la primera opción para el tratamiento es realizar cirugía abierta, sin embargo, el tratamiento laparoscópico se ha establecido como una alternativa segura y eficaz al abordaje abierto en manos experimentadas⁷.

CONCLUSIONES Y RECOMENDACIONES

Las hernias internas son condicionantes de obstrucción intestinal potencialmente letales en el paciente. La sintomatología clínica relacionada a hernia interna debe de tener como objetivo realizar una cirugía temprana a fin de evitar el deterioro clínico del paciente, reduciendo su morbimortalidad. El abordaje laparoscópico se puede realizar para diagnóstico y tratamiento de esta patología, ya que brinda al paciente todos los beneficios de la cirugía mínimamente invasiva.

Este caso en especial surge por la necesidad de considerar las hernias internas dentro del diagnóstico diferencial del abdomen agudo, por su alto riesgo de encarcelamiento, estrangulación y perforación, por lo cual se requiere una pronta acción para descartar diagnósticos diferenciales más comunes, con el fin de tener en cuenta esta patología y evitar pérdida de tiempo antes de la intervención quirúrgica.

BIBLIOGRAFÍA

1. Durán, A. Hernias internas: Presentación de casos clínicos. Revista colombiana de radiología. 2017. Citado el 20 de enero del 2020. Disponible en https://www.webcir.org/revistavirtual/articulos/2018/1_marzo/col/hernias_esp.pdf
2. Motta Ramirez, G. La hernia interna como condicionante del síndrome de obstrucción intestinal: identificación y evaluación por tomografía computada multidetector. Anales de radiología México. 2012. Citado el 20 de enero del 2020. Disponible en <https://www.medigraphic.com/pdfs/anaradmex/arm-2012/arm123e.pdf>
3. Cabrales Vega, R. Hernia transmesentérica. Revisión del tema a raíz de un caso exótico de infarto intestinal en un adulto. IATREIA Colombia. 2015. Citado el 20 de enero del 2020. Disponible en <http://www.scielo.org.co/pdf/iat/v28n4/v28n4a06.pdf>
4. Carbonell, F. Eventraciones. Otras Hernias de pared y cavidad abdominal. Gráficas VIMAR. 2012. Citado el 20 de enero del 2020. Disponible en <https://www.sohah.org/wp-content/uploads/libro/eventraciones-parte-VII.pdf>
5. Redondo, P. Hallazgos radiológicos de las hernias internas. Sociedad Europa de Radiología. 2012. Citado el 20 de enero del 2020. Disponible en https://posterng.netkey.at/esr/viewing/index.php?module=viewing_poster&task=&pi=111658
6. Nobuyuki Takeyama. CT of Internal hernias. RadioGraphics. 2005. Citado el 21 de enero del 2020. Disponible en <https://pubs.rsna.org/doi/full/10.1148/rg.254045035>
7. Echaïeb, A., Hrrat, L., & Kotobi, H. Tratamiento quirúrgico de las hernias internas. EMC - Técnicas Quirúrgicas - Aparato Digestivo. 2013. Citado el 21 de enero del 2020. Disponible en <https://www.sciencedirect.com/science/article/pii/S1282912913659590>

Schwannoma gástrico hallazgo en otra neoplasia maligna

Medrano S. Héctor 1, Rojas S. Jhon 2, Hernández A. Luis 2, García J. Jonatan³, Villalta P. Luis³

¹ Médico Cirujano Oncólogo. Jefe del Servicio de Cirugía Oncológica. Hospital Nacional Alberto Sabogal Sologuren. Lima, Perú.

² Médico Cirujano Oncólogo. Hospital Nacional Alberto Sabogal Sologuren. Lima, Perú

³ Médico residente de Cirugía Oncológica . Hospital Nacional Alberto Sabogal Sologuren. Lima, Perú

Correspondencia: hectormedrano1@yahoo.com

RESUMEN

Los schwannomas gástricos son tumores mesenquimatosos del tracto gastrointestinal poco frecuentes, ya que la gran mayoría corresponde a los GIST, se presentan en mayor frecuencia entre la 5ta y 6ta década de la vida, con predominio del sexo femenino. La ubicación digestiva más común es el estómago seguida de colon y recto. Habitualmente no presentan síntomas, cuando lo hacen son hemorragia y en ocasiones saciedad temprana. Son tumores benignos; la transformación maligna es extremadamente rara. La resección completa otorga un excelente pronóstico. La inmunohistoquímica revela positividad difusa para S-100 y generalmente para la proteína ácida fibrilar glial (glial fibrillary acidic protein, GFAP). Genéticamente se encontró alteraciones en los cromosomas 2 y 18 y asociación a neoplasias malignas por lo que sugiere que existe una alteración que predispone el desarrollo de estas neoplasias. Se reportan dos casos como hallazgo durante el estadiaje de un cáncer de endometrio y durante el seguimiento de un paciente con cáncer renal operado.

Palabras Clave: schwannoma, tumor de la vaina nerviosa, proteína S100, neoplasia, gástrico

ABSTRACT

Gastric schwannomas are unfrequent mesenchymal tumors, most of which are GISTs, more frequent during the fifth and sixth decade of life and predominantly in women. The most common site in the digestive system is the stomach followed by colon and rectum. There are usually no symptoms and if any they present bleeding and early satiety. They are benign tumors, malignant degeneration is extremely rare. Complete resection provides an excellent prognosis. Immunohistochemistry reveals diffuse positivity for S-100 and generally for glial fibrillary acidic protein (GFAP). Genetically, alterations were found in chromosomes 2 and 18 and association with malignant neoplasms, which suggests that there is an alteration that predisposes the development of these neoplasms. Two cases as a finding are reported during the staging of endometrial cancer and during the follow-up of a patient with operated kidney cancer.

Key words: schwannoma, nerve sheath tumor, S100 protein, neoplasm, gastric

INTRODUCCIÓN

Los schwannomas (también llamados neurilemomas) son tumores benignos originados de la vaina del nervio periférico debido a la proliferación de las células de Schwann¹. Son tumores frecuentes en adultos. La localización más habitual es en la región de cabeza y el cuello, aunque pueden aparecer en cualquier área corporal son muy poco frecuentes en el tracto gastrointestinal.

Su mayor frecuencia de presentación es en adultos entre la 5ta y 6ta década de la vida, con mayor frecuencia en mujeres. La localización más común es en el estómago, seguidos por el colon y recto². Los gástricos representan solamente el 0.2% de las neoplasias gástricas, el 2.9% de los tumores gástricos mesenquimatosos y el 4% de todos los tumores benignos de estómago³⁻⁵.

Son tumores asintomáticos, los síntomas principales de los pacientes con schwannoma gástrico consisten en dispepsia y signos de sangrado digestivo superior, como melenas, hematemesis o sangre oculta en heces^{4,5,7}. Sin embargo, en muchas ocasiones el hallazgo de la neoformación es incidental (Cuadro 1).

CUADRO 01
Principales manifestaciones clínicas de los schwannomas gástricos

Sintoma	%
Sangrado digestivo superior	31
Dispepsia	20
Tumoración/masa palpable	12
Dolor abdominal	8
Anemia	5
Ascitis	5
Disfagia, fiebre, disnea	<5
Asintomático/incidental	39

El schwannoma gastrointestinal presenta características clínicas, histológicas, inmunohistoquímicas y moleculares diferentes a los schwannomas de tejidos blandos. Suelen presentarse como un nódulo bien delimitado, transmural, con superficie blanquecina y de consistencia firme, que puede medir de 1 a 12 cm, no encapsulada, de crecimiento lento. Con la imagen macroscópica y por estudios de imagen son indistinguibles del tumor del estroma gastrointestinal⁶.

Los schwannoma gástricos suelen ser lesiones solitarias y se han descrito en todas las regiones del estómago; sin embargo, son un poco más frecuentes entre la curvatura mayor y el antro⁷.

Existen trabajos en la literatura de schwannoma en el esófago, estómago, duodeno, recto, retroperitoneo, vesícula biliar, apéndice, hígado, páncreas, cérvix, mama, riñón, entre otros^{1,8}. No hay preferencia por género ni por raza.

La serie más extensa descrita hasta ahora sobre schwannomas gástricos ha sido publicada en el año 2012 por Voltaggio y su grupo quienes describieron 51 casos diagnosticados, en los cuales durante la cirugía de otras patologías, descubrieron once schwannomas gástricos, 4 de los cuales correspondían a patología de vesícula biliar, 1 a patología apendicular, 1 a reparación de hernia, 5 en relación a neoplasias malignas: 3 a carcinoma de colon, 1 a carcinoma renal y 1 a carcinoma de ovario¹⁷. La subregión más involucrada del estómago fue la curvatura mayor, seguida de la curvatura menor, la pared anterior, el cardias y el estómago dista¹⁷.

La inmunohistoquímica revela positividad difusa para S-100 y generalmente para la proteína ácida fibrilar glial (glial fibrillary acidic protein, GFAP). La negatividad para CD117 y para actina de músculo liso y desmina, los distingue de GISTs y de leiomioma, respectivamente. Habitualmente son negativos para CD34. Pueden ser positivos para Vimentina y Nestina^{13,15,16} (Cuadro 2).

CUADRO 02
Comparación de las características de tumores mesenquimatosos

Característica	Schwannoma	GIST	Leiomioma
Edad promedio	56.6	51.6	45.2
Localización habitual	Estómago	Estómago	Esófago
Otras localizaciones	Colon, esófago	Intestino delgado Colon, recto, esófago	Colon, recto Estómago
Célula de origen	Cél. Schwann, plexo entérico	Cél. intersticiales de Cajal	Músculo liso
Apariencia	Masa mural ± ulceración central	Masa mural ± ulceración central	Masa mural
Corte macroscópico	Blanco-amarillo a ocre	Gris-rosa	Gris-blanco
Histología habitual	Célula fusiforme Halo linfoide	Célula fusiforme Sin halo linfoide	Músculo liso bien dif. Sin halo linfoide
Inmunofenotipo			
S-100	+	- / variable	-
Vimentina	+	+	- (habitualmente)
CD117/c-kit	-	+	-
Actina músculo liso	-	Variable	+
Desmina	-	-	+
GFAP	Variable	-	-
CD34	- / raramente +	+	-
Nestina	Variable	+	-

* células candidatas, + glial fibrillary acidic protein

11 Traducido de: Gisser JM, Blanchard SS, Parry RL. A rare cause of upper gastrointestinal bleeding in children: Gastric Schwannoma. *Current Pediatric Reviews* 2009; 5(1): 52-5.

El tratamiento es quirúrgico en la gran mayoría de casos que incluye gastrectomía parcial o total, escisión local o resección en cuña o resección endoscópica. El tipo de procedimiento dependerá del tamaño y localización del tumor¹⁷.

Los pacientes tienen un excelente pronóstico después de la resección quirúrgica completa, la tasa de recurrencia es prácticamente nula¹⁰.

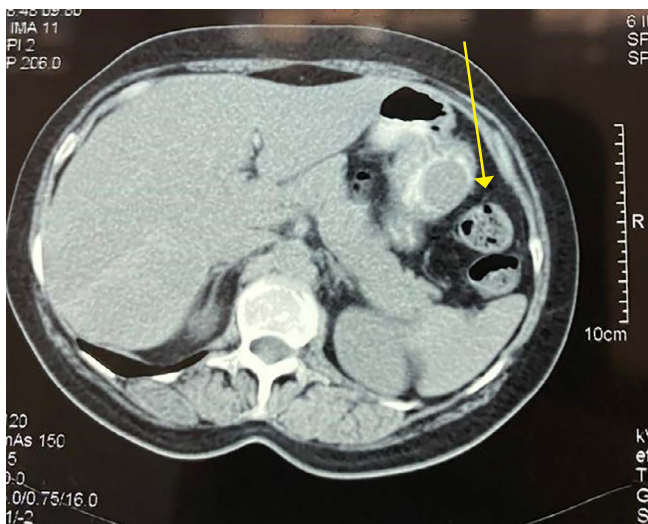
REPORTE DE CASOS

CASO 01

Paciente mujer de 57 años sin antecedentes de importancia, con tiempo de enfermedad 1 año caracterizado por hemorragia uterina anormal (HUA), hace 6 meses operada en otra institución con diagnóstico presuntivo de miomatosis uterina. Se le realiza histerectomía total mas anexectomía bilateral, con evolución favorable sin complicaciones, posteriormente encuentran en el reporte anatomopatológico: un tumor exofítico, polipoideo con base de implantación en tercio inferior de cara posterior uterina, con diámetro mayor de 2.5 cm, de tipo carcinoma endometroide NOS de grado histológico 1, con porcentaje de invasión endometrial 60% (7mm/11mm); márgenes libres, el más cercano a 2,7 cm de cérvix. Motivo por el cual se decide referir a ginecooncología para manejo especializado.

FIGURA 01

Se evidencia nódulo hipodenso de 3 cm de diámetro mayor dependiente de la pared gástrica de la curvatura mayor del estómago



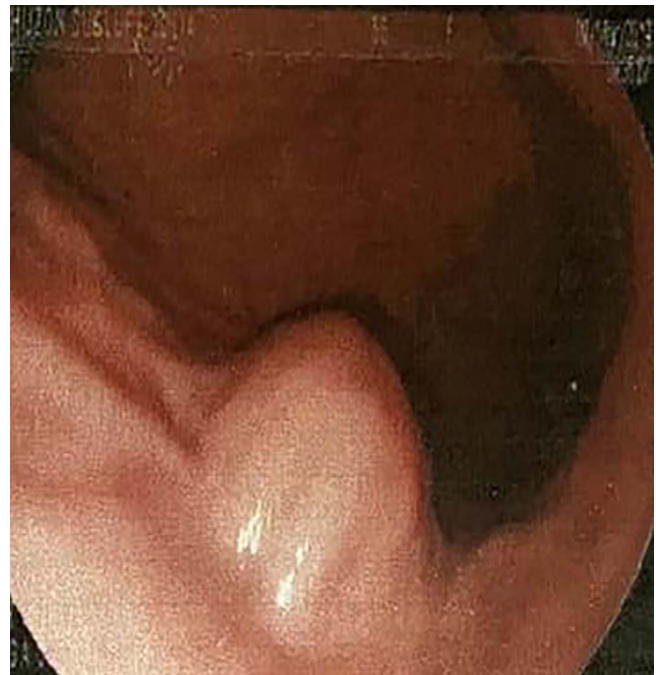Dentro del estudio habitual se solicita TEM abdomen pelvis con contraste donde se informa como hallazgos hígado de aspecto esteatósico, en el segmento VII se observa un nódulo hipervascularizado característico de un hemangioma; signos de histerectomía sin

evidencia de lesiones expansivas ni colecciones en el lecho quirúrgico. Además, leve engrosamiento de aspecto tumoral en las paredes del colon derecho. Nódulo hipodenso de aspecto sólido que mide 3 cm de diámetro mayor dependiente de la pared gástrica de la curvatura mayor del estómago (Figura 1).

Por los hallazgos descritos en la tomografía se realiza colonoscopia completa y endoscopia alta (Figura 2) encontrando en esta última una lesión subepitelial en cuerpo medio hacia la curvatura menor que protruye a la luz de aproximadamente 4 cm con mucosa que la recubre de características normales concluyendo lesión subepitelial gástrica probablemente GIST. Se toma biopsias con resultado gastritis crónica superficial leve, congestión. La colonoscopia no tuvo hallazgos significativos.

FIGURA 02

Endoscopia alta evidenciando lesión subepitelial gástrica.



Se realizan exámenes preoperatorios encontrando los siguientes resultados glucosa 93 mg/dl urea 31 mg/dl creatinina 0.54 mg/dl, hemoglobina 13.7 g/dl, leucocitos 4.93×10^3 /ul, tiempo de protrombina 10.798 segundos, tiempo de tromboplastina parcial activado 31.176 segundos, INR 0.931.

Se programa para intervención quirúrgica en conjunto con nuestro servicio, se realiza laparotomía exploratoria más linfadenectomía pélvica bilateral y paraaórtica a cargo del servicio de ginecooncología y una gastrectomía en cuña por el servicio de cirugía oncológica.

Posterior a la linfadenectomía se procede a resección gástrica con grapadora lineal de 75 mm y se realiza segundo plano con prolene 3/0. Se envía producto de gastrectomía a congelación donde se emite el informe indicando en la macroscopia un fragmento de estómago de 6.8 x 3.7 cm x 3.5 cm con presencia de formación nodular que protruye la mucosa, al corte tumoración de bordes definidos que mide 3.5 cm x 3.2 cm x 2.4 cm, de color blanquecino y con áreas mixoides. Da como diagnóstico por congelación neoplasia fusocelular sin atipia, bordes quirúrgicos libres, posteriormente se deriva a parafina para diagnóstico.

Paciente evoluciona favorablemente sin complicaciones se inicia dieta en el segundo día post operatorio se brinda indicación de alta en su quinto día post cirugía. Continúa con controles por consulta externa sin complicaciones donde se recibe resultado final de pieza quirúrgica encontrando que por histología e inmunohistoquímica que es compatible con schwannoma, teniendo perfil de inmunohistoquímica ki 67 de 3%, S100 positivo y negativo para CD 117, CD 34, Actina de músculo liso, desmina. Además con 0/31 ganglios libres de neoplasia maligna respecto a la linfadenectomía a cargo de ginecología oncológica.

Se solicita revisión de tacos y láminas en otra institución para corroborar dichos hallazgos donde se concluye: tumor mesenquimal fusocelular de la pared muscular con atipia citológica de aspecto degenerativo y áreas de celularidad moderada con formación de palizadas sugestivas de cuerpos de Verocay. Las mitosis son difíciles de encontrar se encuentra infiltrado inflamatorio e hiperplasia linfoide peritumoral. Mucosa gástrica corporal con inflamación crónica y edema de lámina propia. En la inmunohistoquímica se encuentra s 100 y sox10 positivo, alfa actina, CD 11, DOG 1, CD 34, negativos y un ki-67 alrededor del 5% concluyendo tumor de la vaina de los nervios periféricos, consistente con schwannoma. No se observa neoplasia maligna.

Debido a que el schwannoma es una neoplasia benigna y la linfadenectomía por la neoplasia maligna de endometrio salió negativo, se indica controles periódicos para observación estricta sin necesitar tratamiento adyuvante al momento. Se envía con referencia para estudio genético en otra institución.

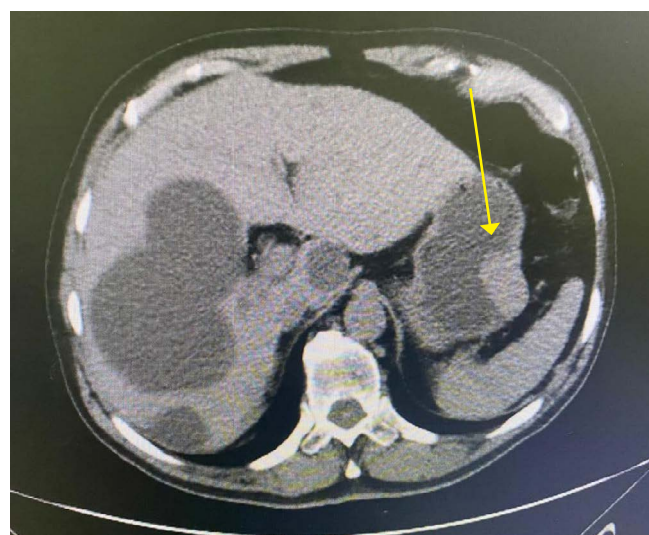
CASO 02

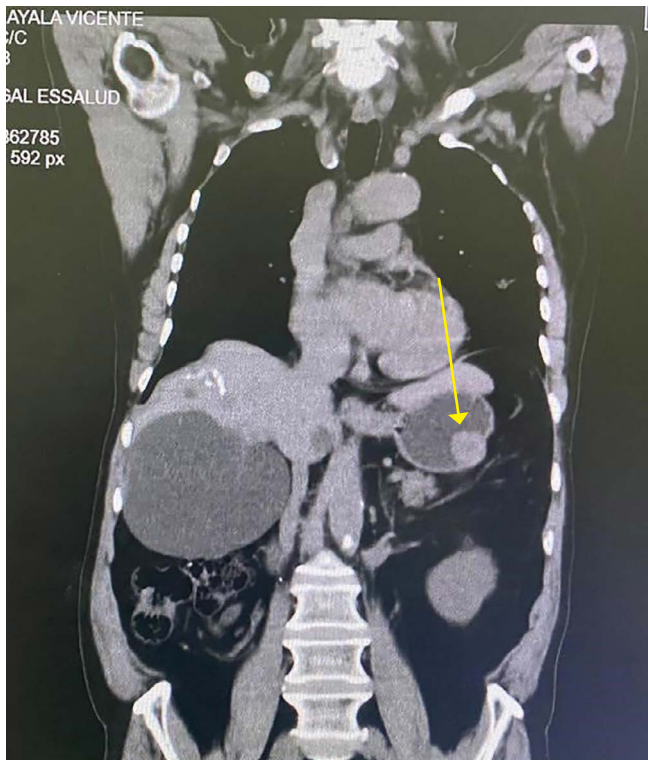
Paciente varón de 83 años, con hipertensión arterial, post operado de amputación de antebrazo izquierdo por trauma hace 76 años, apendicectomizado

hace 50 años, prostatectomizado hace 5 años, nefrectomía derecha por carcinoma de células claras (T1a Nx M0) hace 7 años, hidatidosis hepática con tratamiento médico. Madre fallecida por neoplasia maligna (NM) pulmonar hace 11 años. Hace 5 años durante controles oncológicos por NM renal operado se encontró en la TEM: masa redondeada de 36 x 23 mm que tiene crecimiento hacia la luz y su serosa, ubicado en fondo y curvatura mayor, con densidad semejante a la pared gástrica (Figura 3), sin alteraciones en la grasa perilesional ni adenopatías concluyendo masa gástrica a descartar tumor de GIST o leiomioma. Quiste hepático en el segmento VII, secuela de tratamiento, riñón derecho ausente por antecedente quirúrgico, resto sin evidencia de recurrencia de enfermedad. Por ello acude a consulta externa de gastroenterología donde refiere presentar sensación de distensión abdominal, dolor leve tipo cólico motivo por el cual se realiza EDA encontrando tumoración submucosa de 2.5 x 3 cm de diámetro, dura a la palpación con pinza de biopsia signo de la tienda positivo, bordes regulares, concluyendo tumoración submucosa en cuerpo gástrico probable GIST, gastritis erosiva antral con biopsia, que informa gastritis antral crónica moderada, actividad leve focal. Se realiza ecoendoscopia donde observan lesión subepitelial de 2.5 cm x 2 cm, lesión hipoeoica homogénea de márgenes definidos y sugieren seguimiento por riesgo de malignidad. Continúa en controles periódicos hasta que decide optar por tratamiento quirúrgico por crecimiento de lesión gástrica.

FIGURA 03

Se evidencia señalada con la flecha, una masa redondeada de 36x23 mm que tiene crecimiento hacia la luz, ubicado en fondo y curvatura mayor, con densidad semejante a la pared gástrica.





Es evaluado por nuestro servicio y se plantea una laparotomía exploratoria más gastrectomía en cuña se realiza con éxito dicho procedimiento, paciente evoluciona favorablemente sin complicaciones se inicia dieta en el segundo día post operatorio se brinda indicación de alta en su cuarto día post cirugía. Continúa con controles por consulta externa sin complicaciones donde se recibe resultado final de pieza quirúrgica encontrando por histología e inmunohistoquímica que es compatible con schwannoma, teniendo perfil de inmunohistoquímica ki 67 de 5%, S100 y Vimentina positivo, CD 117, CD 34, Actina de músculo liso, Desmina y Calretinina negativos.

Paciente continúa en controles sin complicaciones, se brinda indicación de alta y referencia para estudio genético.

DISCUSIÓN

Los schwannomas, también conocidos como neurinomas, neurilemomas o fibroblastomas perineurales¹, son tumores de crecimiento lento en donde la línea totipotencial ha derivado en una tumoración neural y pertenecen a la familia de los tumores mesenquimatosos. La vasta mayoría de los tumores mesenquimatosos gastrointestinales son GISTs, mientras que el schwannoma gástrico es el menos común, representando 0.2% de todos los tumores gástricos, 2.9% de los tumores mesenquimatosos y 4% de todas las neoplasias gástricas benignas³⁻⁵.

Se estima que hay aproximadamente 45 GIST gástricos por cada schwannoma gástrico. Algunos estudios más pequeños han mostrado frecuencias aparentemente más altas en el Schwannoma en relación con el GIST: solo 8–14 GIST gástricos para cada schwannoma gástrico, aunque estos números pueden no ser completamente comparables, ya que utilizaron diferentes especificaciones grupales. El predominio fue del sexo femenino, aprox. 4:1, en relación al sexo masculino¹⁷.

El comportamiento biológico de los schwannomas es típicamente benigno; se presentan con mayor frecuencia entre la 5ª y la 6ª década de la vida².

La mayoría de los tumores son asintomáticos y se descubren en el curso de una endoscopia convencional indicada por otros motivos, como hemorragia digestiva, saciedad temprana o dolor epigástrico^{4,5,7}.

La localización más común en el tubo digestivo es el estómago (60-70%), seguido de colon y recto, encontrándose habitualmente como una tumoración solitaria en cualquier parte del órgano. El tamaño varía de 1 a 12 cm (promedio 4.9 cm)^{2,6}.

Al ser lesiones por lo general, de crecimiento submucoso, la endoscopia tiene bajo crédito diagnóstico, al igual que las biopsias que en ellas se obtengan. Los estudios contrastados pueden mostrar imágenes de falta de relleno con mucosografía normal y alteraciones morfológicas que orienten al diagnóstico. Los estudios por imágenes (Eco – TAC – RNM), son los que brindan mayor información¹².

Los schwannomas surgen de la muscular propia, son bien delimitados, ulceran o no la mucosa, observándose haces de células fusiformes entremezcladas con fibras de colágeno como característica¹². Generalmente se pueden observar dos zonas histopatológicas¹⁴: una zona celular o zona A de Antoni y una zona menos celular y más mixoide que se denomina zona B de Antoni.

Es frecuente que algunos schwannomas no presenten su clásico patrón de zonas Antoni A y B, principalmente los de localización intra y paraselar. Asimismo, la evidencia de cuerpos de Verocay ayuda a identificar la tumoración por su morfología histológica. Consisten en grupos de fibras rodeados por hileras de núcleos en forma de empalizada.

Sin embargo, en el estómago estas áreas no son siempre evidentes. Los cúmulos linfoides

nodulares y en banda son característicos del schwannoma gástrico, pues estas bandas de tejido linfoide con formación de centros germinales no son características de los schwannomas del sistema nervioso periférico, dato que permite su sospecha diagnóstica y que lo diferencia de otros tumores fusocelulares de pared gastrointestinal. Microscópicamente, los Schwannomas comparten presentaciones morfológicas con el tumor del estroma gastrointestinal y con otros tumores mesenquimatosos¹³. La actividad mitótica fue baja (mediana, 2/50 HPF)¹⁷.

Genéticamente se han descrito anomalías del cromosoma 22 (pérdida de material en 22q) y sondas centroméricas para cromosomas 2 y 18 sugieren poliploidía, incluyen también la falta de mutaciones KIT y PDGFRA, en contraste con GIST¹⁷.

Existe poca información sobre esta patología, la mayoría corresponde a reporte de casos pero el referente más importante hasta la fecha es el publicado en mayo del 2013, una recopilación de 51 casos. En nuestro país contamos con solo un publicación previa en junio 2013 por el Dr. Aranza Pinedo, pero nuestra publicación es la primera en nuestro país que vincula la aparición de una neoplasia maligna con el schwannoma gástrico.

En nuestros casos presentados no se observa la relación 4:1 a uno entre hombres y mujeres descritos en otros estudios nuestra relación según nuestros casos es 1:1. Con respecto a la edad se describe que la quinta y sexta década son la edad más frecuente de aparición. Nuestro primer caso si se presentó durante la quinta década y el segundo caso fue más tardío; ambos casos fueron asintomáticos, solo uno de ellos presentó distensión abdominal y dolor tipo cólico ambos fueron estudiados por la enfermedad oncológica que padecían ya sea por estadiaje en el primer caso y seguimiento en el segundo.

Ambos casos estuvieron ubicados en la curvatura mayor coincidiendo con los reportes que es la ubicación más frecuente. Con respecto a los hallazgos en la inmunohistoquímica, en el 100% se encontró proteína s100 positiva, en un caso encontramos sox10 positivo y en otro caso Vimentina positivo, todos mantuvieron un ki alrededor del 5%. Además se encontró una asociación a otra neoplasia en el 100% de nuestros casos reportados entre ellas cáncer renal y de endometrio. El tratamiento fue quirúrgico

mediante una gastrectomía en cuña en ambos casos con una evolución favorable y un alta temprana. Nuestros pacientes coinciden con el buen pronóstico de estas neoplasias por su comportamiento benigno, pero dentro del contexto oncológico ambos continúan en seguimiento y no necesitaron tratamiento adyuvante por la patología maligna ni por el hallazgo del schwannoma.

CONCLUSIONES Y RECOMENDACIONES

Los schwannomas gástricos son tumores raros de comportamiento benigno que pertenecen a la familia de los tumores mesenquimatosos. Tienen su origen en mayor proporción en la muscular propia, son bien delimitados y están compuestos por haces de células fusiformes entremezcladas con fibras de colágeno. La mayoría de las veces carecen del clásico patrón de Antoni A y B, así como de formación de cuerpos de Verocay, pero de forma característica presentan formación de cúmulos linfoides en forma de nódulos o collarete. Su principal diagnóstico diferencial se debe hacer con tumor del estroma gastrointestinal. El panel específico de inmunohistoquímica debe ser al menos de cuatro anticuerpos que podrían ser los más útiles para el estudio de lesiones mesenquimatosas en el tracto digestivo y son: proteína S100, CD117 (cKit), desmina y CD34.

Debido a las alteraciones descritas en los estudios genéticos, relación con diversas neoplasias malignas que fueron reportadas en el estudio de Voltaggio, y nuestros reportes que en su totalidad están relacionadas con una NM. Los autores creemos que el Schwannoma no es solo un hallazgo fortuito, sino que es resultado de una alteración genética o síndrome que incluye desarrollo de otras neoplasias. Al mismo tiempo creemos que los reportes presentados en nuestra literatura actual no han sido seguidos en el tiempo por lo que crea la interrogante si esos pacientes no desarrollaron otra NM.

A pesar de que estas neoplasias son de naturaleza benigna, sugerimos a los futuros autores que deben seguirlas en el tiempo, con un estudio preventivo minucioso. Esta búsqueda debe contar con el estudio genético completo si se presenta como un hallazgo dentro de otra NM como nos sucedió en los casos presentados. Al mismo tiempo somos conscientes que los estudios de esta patología son escasos por lo que se sugiere continuar con la continua publicación.

BIBLIOGRAFÍA

1. Fonseca GM, Montagnini AL, Rocha MS, Patzina RA, Bernardes MVAA, et al. Biliary tract schwannoma: A rare cause of obstructive jaundice in a young patient. *World J Gastroenterol* 2012;18:5305-5308.
2. Miettinen M, Sobin LH, Lasota J. True smooth muscle tumors of the small intestine: a clinicopathologic, immunohistochemical, and molecular genetic study of 25 cases. *Am J Surg Pathology* 2009;33:430-436.
3. Yoon W, Paulson K, Mazzara P, Nagori S, Barawi M, et al. Gastric schwannoma: A rare but important differential diagnosis of a gastric submucosal mass. *Case reports in surgery* 2012 Article ID 280982;1-5. doi:10.1155/2012/280982.
4. Euanorasetr C, Suwanthanma W. Gastric schwannoma presenting with perforation and abscess formation: a case report and literature review. *J Med Assoc Thai* 2011;94:1399- 1404.
5. Lin CS, Hsu HS, Tsai CH, Li WY, Huang MH. Gastric schwannoma. *J Chin Med Assoc* 2004;67:583-586.
6. Voltaggio L, Murray R, Lasota J, Miettinen M. Gastric schwannoma: a clinicopathologic study of 51 cases and critical review of the literature. *Human Pathology* 2012;43:650-659.
7. Diaconescu MR, Diaconescu S. Mesenchymal (Nonepithelial) "Non-GIST" tumors of the digestive tract. *Chirurgia* 2012;107:742-750.
8. Agaimy A, Märkl B, Kitz J, Wünsch PH, Arnholdt H, et al. Peripheral nerve sheath tumors of the gastrointestinal tract: a multicenter study of 58 patients including NF1-associated gastric schwannoma and unusual morphologic variants. *Virchows Archiv* 2010;456:411-422.
9. Huesca-Jiménez K, Medina-Franco H. Gastric Schwannoma: Case report and literature review. *Rev Gastroenterol Mex* 2009; 74(3): 252-5.
10. Levy AD, Quiles AM, Miettinen M, Sobin LH. Gastrointestinal schwannomas: CT features with clinopathologic correlation. *Am J Roentgenol* 2005; 184(3): 797-802.
11. Gisser JM, Blanchard SS, Parry RL. A rare cause of upper gastrointestinal bleeding in children: Gastric schwannoma. *Current Pediatric Reviews* 2009; 5(1): 52-5.
12. Hong HS, Ha HK, Won HJ, Byun JH, Shin YM, Kim AY, Kim PN, Lee MG, Lee GH, Kim MJ. Gastric schwannomas: radiological features with endoscopic and pathological correlation. *Clin Radiol* 2008; 63(5): 536-42.
13. Prevot S, Bienvenu L, Vaillant JC, de Saint-Maur PP. Benign schwannoma of the digestive tract. A clinicopathologic and immunohistochemical study of five cases, including a case of esophageal tumor. *Am J Surg Pathol* 1999; 23(4): 431-6.
14. Snyder RA, Harris E, Hansen EN, Merchant NB, Parikh AA. Gastric schwannoma. *Am Surg* 2008; 74(8): 753-6.
15. Miettinen M, Virolainen P, Sarlomo-Rikala M. Gastrointestinal stromal tumors: value of CD34 antigen in their identification and separation from true leiomyomas and schwannomas. *Am J Surg Pathol* 1995; 19(2): 207-16.
16. Ueyama T, Guo KJ, Hashimoto H, Daimaru Y, Enjonji M. A clinicopathologic and immunohistochemical study of Gastrointestinal Stromal Tumors. *Cancer* 1992; 69(4): 947-55.
17. Voltaggio L, Murray R, Lasota J, Miettinen M. Gastric schwannoma: a clinicopathologic study of 51 cases and critical review of the literature. *Human Pathology* 2012;43:650-659

Quiste de duplicación gástrica en paciente pediátrico

Medrano S. Hector ¹, Verastegui S. Rodrigo ², Julio C. Vásquez Villanueva³, Garcia J. Jonatan⁴, Villalta P. Luis⁴

¹ Médico Cirujano Oncólogo. Jefe del Servicio de Cirugía Oncológica. Hospital Nacional Alberto Sabogal Sologuren. Lima, Perú.

² Médico Gastroenterólogo Pediatra. Hospital Nacional Alberto Sabogal Sologuren. Lima, Perú

³ Médico Asistente de Patología. Hospital Nacional Alberto Sabogal Sologuren. Lima, Perú.

⁴ Médico residente de Cirugía Oncológica. Hospital Nacional Alberto Sabogal Sologuren. Lima, Perú

Correspondencia: hectormedrano1@yahoo.com

RESUMEN

La duplicación gastrointestinal es una enfermedad congénita rara que afecta a cualquier segmento del tracto gastrointestinal (TGI) desde la boca hasta el ano. Compromete más frecuentemente al íleon, mientras que el estómago rara vez es afectado. Suele ser diagnosticado en la edad pediátrica y menos frecuentemente en adultos. Las manifestaciones clínicas más frecuentes son el dolor abdominal, vómitos y la presencia de una masa abdominal palpable. Se reporta un paciente de 13 años de edad con un quiste de duplicación gástrica, que en un primer diagnóstico se consideró como un tumor del estroma gastrointestinal (GIST, por sus siglas en inglés).

Palabras Clave: hemorragia gastrointestinal, endoscopia gastrointestinal.

ABSTRACT

Gastrointestinal duplication is a rare congenital disease that affects any segment of the gastrointestinal tract (GIT) from the mouth to the anus. It more frequently compromises the ileum, while the stomach is rarely affected. It is usually diagnosed in the pediatric age and less frequently in adults. The most frequent clinical manifestations are abdominal pain, vomiting and the presence of a palpable abdominal mass. We report a 13-year-old patient with a gastric duplication cyst, which in a first diagnosis was considered a gastrointestinal stromal tumor (GIST).

Keywords: gastrointestinal hemorrhage, gastrointestinal endoscopy.

INTRODUCCIÓN

Las duplicaciones gastrointestinales son malformaciones congénitas raras, que pueden aparecer en cualquier lugar a lo largo del tracto digestivo. La mayoría de las duplicaciones se detectan en niños, en los dos primeros años de vida y menos del 30% de todas las duplicaciones se diagnostican en adultos^{1,2}. El íleon es el sitio más frecuentemente afectado, mientras que el estómago es uno de los menos frecuentes. Los quistes de duplicación gástrica, representan solo el 2 a 4% de todas las duplicaciones

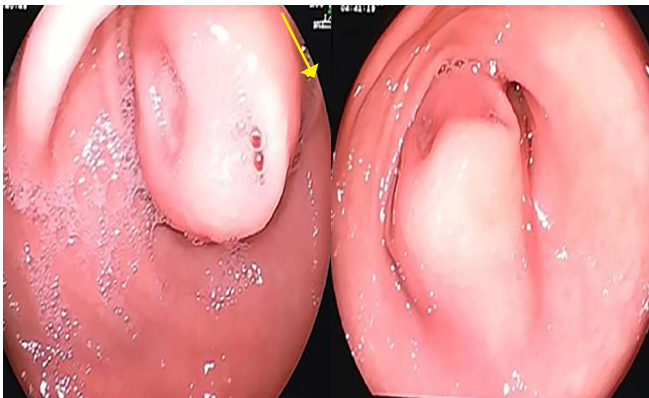
gastrointestinales^{3,4,5}. Las manifestaciones clínicas más frecuentes son el dolor abdominal, vómitos, pérdida de peso y masa abdominal y de forma inusual, con sus complicaciones como la hemorragia digestiva^{3,4}. Se reporta un paciente de 13 años de edad con hematemesis y anemia severa al cual se realiza endoscopia digestiva alta y se evidencia una lesión de aspecto submucoso en estómago, que en un primer diagnóstico se consideró un tumor del estroma gastrointestinal, posteriormente confirmándose, con la biopsia quirúrgica, un quiste de duplicación gástrica.

REPORTE DE CASO

Paciente varon de 13 años, sin antecedentes de importancia, con episodios de dolor abdominal tipo cólico, intermitentes, de 1 año de evolución, que en las últimas 2 semanas se intensifica, presentando el día de ingreso por emergencia, hematemesis. En emergencia, al examen físico preferencial: Piel: tibia, elástica e hidratada, palidez generalizada. Abdomen: blando, depresible doloroso a la palpación en mesogastrio, no masas palpables. Se solicita analítica de sangre, con los siguientes resultados: Hematocrito: 13.5%, hemoglobina: 4.7g/dl, Plaquetas: 200000, Leucocitos: 7490, Neutrófilos: 76%, Linfocitos: 18%, Eosinófilos: 1%, Tiempo de protrombina: 13seg, INR: 1.12. Glucosa, úrea, creatinina y perfil hepático normal. Se decide transfundir paquete globular e interconsultar al servicio de gastroenterología, indicándose endoscopia digestiva alta (Figura N°1). En ella se evidencia en región prepilórica hacia curvatura mayor una lesión de aspecto submucoso, de aproximadamente 4 cm de diámetro, con superficie ulcerada de 7mm, con fina lámina de fibrina en lecho, sin signos de sangrado activo. A descartar GIST.

FIGURA 01

Visión endoscópica de la lesión en antro



Se indica realizar una tomografía abdominal (Figura N° 2). Posteriormente se realiza una gastrectomía subtotal con el diagnóstico presuntivo de un GIST gástrico (Figura N°3).

El paciente evoluciona favorablemente iniciando dieta para gastrectomizado en su día 3 post operatorio, se brinda indicación de alta y se continúa con controles por consulta externa sin complicaciones.

FIGURA 02

Lesión quística de 24 x 23 mm en antro

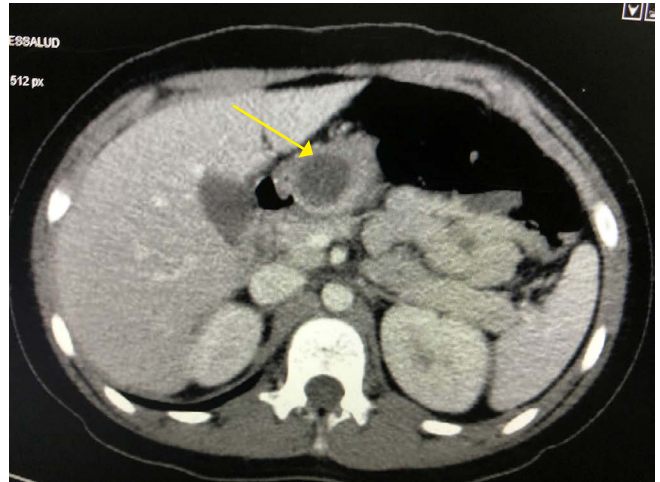


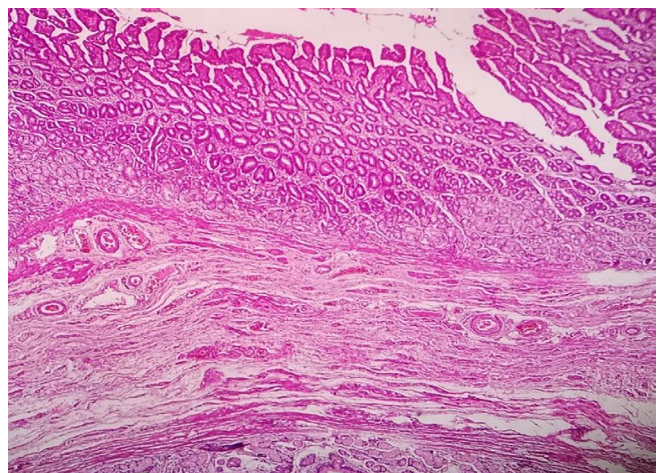
FIGURA 03

Pieza quirúrgica y de patología de lesión quística en antro

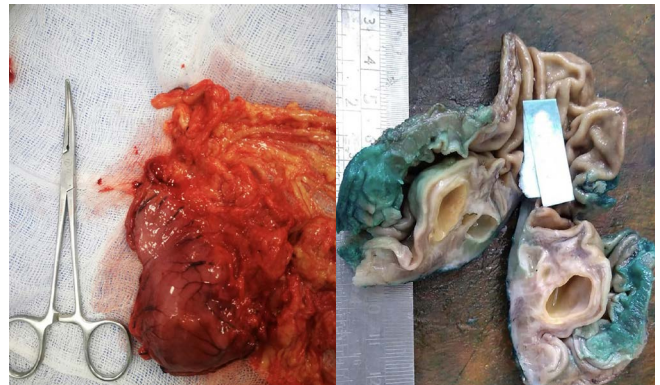

FIGURA 04

En el área superior de la imagen, se identifica las capas mucosa y submucosa normales de antro gástrico, en el área inferior se identifica a continuación una formación quística revestida por epitelio gástrico con foveolas aplanadas, rodeada de capa muscular lisa, siendo compatible con tumoración quística de duplicación gástrica.



DISCUSIÓN

La duplicación gastrointestinal es una enfermedad congénita rara que afecta a cualquier segmento del tracto gastrointestinal, desde la boca hasta el ano⁶. La incidencia reportada es de 1:4,500 nacimientos⁷. Son más frecuentes en varones⁸⁻¹⁰. Suelen ser únicas y pueden clasificarse en 2 tipos morfológicos, quísticas y tubulares⁸. Las duplicaciones quísticas son las más comunes y no suelen tener comunicación con el lumen gastrointestinal³. La etiología es desconocida, se han propuesto varias teorías pero ninguna ha podido justificar todas las duplicaciones. La teoría más aceptada es la anormal recanalización después de la etapa epitelial sólida del desarrollo embrionario del intestino¹¹.

La duplicación gástrica es una malformación congénita del tracto digestivo superior que representa sólo el 2-4% de todas las duplicaciones del tracto digestivo, siendo reportadas en la literatura médica aproximadamente 150 casos desde 1911^{4,12}. Son más frecuente en mujeres⁸, localizándose habitualmente en la curvatura mayor del estómago. Suelen ser de características quísticas y no comunicantes.

La manifestación clínica de los quistes de duplicación gástrica es variable e inespecífica. Frecuentemente se vuelven sintomáticos durante la niñez diagnosticándose el 67% el 1er año de vida y menos del 25% después de los 12 años¹³. La presentación clínica suele ser de dolor abdominal, vómitos y el descubrimiento de una masa abdominal palpable⁴. Las complicaciones, aunque raras, están descritas como obstrucción, perforación y/o hemorragia gastrointestinal⁴. Los exámenes de imágenes como la ecografía, tomografía y la resonancia magnética abdominal pueden ser útiles para el diagnóstico, aunque el diagnóstico

confirmatorio precisa del análisis histopatológico. En la patología se debe evidenciar que la lesión es contigua a la pared del estómago, presente una capa externa de musculatura lisa que tenga segmento común con la pared gástrica y que tenga mucosa de revestimiento habitualmente gástrica¹³.

Cuando tenemos el reto de enfrentarnos a este tipo de patología y/o a sus complicaciones (obstrucción, hemorragia) a pesar de la gran ayuda del diagnóstico de imágenes como el ultrasonido, tomografía o resonancia magnética estas herramientas se tornan limitadas, siendo la cirugía laparoscópica o convencional la confirmatoria para llegar a un diagnóstico final (biopsia) y al mismo tiempo brindar el tratamiento (resección) como en el caso reportado¹².

El tratamiento quirúrgico en la mayoría de los casos es la resección de la lesión. En nuestro paciente su tratamiento quirúrgico fue una gastrectomía parcial o subtotal por la alta sospecha de un GIST gástrico.

CONCLUSIONES Y RECOMENDACIONES

Los tumores gástricos son infrecuentes en la población pediátrica, debido a su escasa presentación tenemos limitada información y carecemos de protocolos para el diagnóstico, manejo y no se cuenta con resultados a largo plazo.

La mayoría de fuentes bibliográficas revisadas se limitan a reporte de casos, lo que dificulta el diagnóstico y manejo de esta patología.

El caso pediátrico reportado es el primero en nuestro servicio, siendo la cirugía el pilar fundamental para el tratamiento y diagnóstico en la actualidad.

BIBLIOGRAFÍA

1. Sharma S, Yadav AK, Mandal AK, Zaheer S, Yadav DK, Samie A. Enteric Duplication Cysts in Children: A Clinicopathological Dilemma. *J Clin Diagn Res.* 2015;9(8):EC08-11
2. Cavar S, Bogovic M, Leutic T, Antabak A, Batinica S. Intestinal duplications – experience in 6 cases. *Eur Surg Res.* 2006;38:329–32
3. Macpherson RI. Gastrointestinal tract duplications: Clinical, pathologic, etiologic, and radiologic considerations. *Radiographics.* 1993;13(5):1063–80.
4. Deesomsak M, Aswakul P, Junyangdikul P, Prachayakul V. Rare adult gastric duplication cyst mimicking a gastrointestinal stromal tumor. *World J Gastroenterol.* 2013;19(45):8445-8
5. Pokorny CS, Cook WJ, Dilley A. Gastric duplication: endoscopic appearance and clinical features. *J Gastroenterol Hepatol.* 1997;12:719–722.
6. Ladd WE, Gross RE. Surgical treatment of duplications of the alimentary tract: enterogenous cyst, enteric cyst, or ileum duplex. *Sur Gynecol Obstet* 1940; 70: 295-307
7. Schalamon J, Schleef J, Hollwarth ME. Experience with gastro-intestinal duplications in childhood. *Langenbecks Arch Surg.* 2000;385(6):402–05.

8. Stringer MD, Spitz L, Abel R, Kiely E, Drake PD, Agrawal M, Stark Y, Brereton RJ. Management of alimentary tract duplication in children. *Br J Surg* 1995 ;82 :74-78
9. Bower RJ, Sieber WK, Kiesewetter WB. Alimentary tract duplications in children. *Ann Surg* 1978;188: 669-74.
10. Hocking M, Young DG. Duplications of the alimentary tract. *Br J Surg* 1981; 68: 92-6.
11. Gross RE, Holcomb GW Jr, Farber S. Duplications of the alimentary tract. *Pediatrics*. 1952;9(4):448-68.
12. Jennifer L. Curtisc , R. Cartland Burnsa. Primary gastric tumors of infancy and childhood: 54-year experience at a single institution: *Journal of Pediatric Surgery* .2008 ;4(3):1487-1493.
13. Brian P.H. Chan, BMSc, MD¹, Martin Hyrcza, MD, PhD², Jennifer Ramsay, MDCM², and Frances Tse, MD, MPH. Adenocarcinoma Arising from a Gastric Duplication Cyst. *ACG Case Rep J* 2018;5:e42.
14. I.D. Passos, G. Chatzoulis, K. Miliias, E. Tzoi, C. Christoforakis, P. Spyridopoulos, Gastric duplication cyst (gdc) associated with ectopic pancreas: Case report and review of the literature, *Int. J. Surg. Case Rep.* 31 (2017) 109-113.

REGLAMENTO DE PUBLICACIONES

Consultar Estilo Vancouver

Los artículos y la autorización para su publicación así como la cesión de derechos de autor a la SCGP. Se remiten a la SCGP, en original y dos copias; escritos en computadora a espacio y medio y tamaño de la fuente 12 puntos (inclusive las referencias). Los artículos podrán remitirse, también, vía correo electrónico al editor. Los manuscritos deben adecuarse a los **Requerimientos Uniformes para el Envío de Manuscritos a Revistas Biomédicas** desarrollados por el Comité Internacional de Editores de Revistas Médicas (*N. Engl. J. Med.* 1997; 336: 309-315).

Los artículos originales deberán contener los siguientes rubros: introducción, material y métodos, resultados y discusión. Los artículos de revisión: introducción, desarrollo del tema y conclusiones. Los casos clínicos: introducción, presentación del caso y discusión. Todos los artículos deberán tener una página inicial, resumen y referencias bibliográficas. Su extensión máxima será de 10 páginas para revisiones, 08 para trabajos originales, 05 para casos clínicos, 3 para comunicaciones breves y 2 para notas o cartas al editor. La página inicial, separable del resto y no numerada deberá contener: a) El título del artículo: debe ser breve y dar una idea exacta del contenido del trabajo. b) El nombre de los autores (nombre, primer y segundo apellido), el título profesional o grado académico y el lugar de trabajo de cada uno de ellos. c) El resumen de no más de 150 palabras. d) El o los establecimientos o departamento donde se realizó el trabajo, y los agradecimientos y fuente de financiamiento, si la hubo.

Las tablas, figuras y cuadros deben presentarse en hojas separadas del texto, indicando en éste, la posición aproximada que les corresponde. Las ilustraciones se clasificarán como figuras y se enviarán en la forma de copias fotográficas o diapositivas en blanco y negro o color, preferentemente de 12 a 17 cms. de tamaño (sin exceder 20 x 24 cms). Los dibujos y gráficos deberán ser de buena calidad profesional. Las leyendas correspondientes a las figuras se presentarán en una hoja separada y deberán permitir comprender las figuras sin necesidad de recurrir al texto. En el dorso de cada ilustración se debe anotar, con lápiz carbón o papel adhesivo fácil de retirar, el número de la figura, una flecha que indique su orientación y el apellido del primer autor. Los cuadros o tablas, se enviarán en una hoja separada, debidamente numerada en el orden de aparición del texto, en el cual se señalará su ubicación. De enviarse el trabajo por vía electrónica las fotos deberán estar en formato jpg. El

envío del manuscrito implica que éste es un trabajo aún no publicado, excepto en forma de resumen, y que no será enviado simultáneamente a ninguna otra revista. No genera ningún derecho en relación al mismo. Los manuscritos aceptados serán propiedad de la SCGP. Podrán ser publicados mencionando la fuente y con autorización de la SCGP. Los manuscritos originales recibidos no serán devueltos.

El Comité Editorial evaluará los artículos y decidirá sobre la conveniencia de su publicación. En algunos casos podrá aceptarlo con algunas modificaciones o sugerir la forma más adecuada para una presentación nueva.

El nombre del autor (es) ,en máximo de seis ; título profesional y posición actual se deberán escribir en la primera página junto con el título del artículo, seguido por los coautores, en orden de importancia, en número máximo de seis.

El título debe ser corto, específico, claro y hacer referencia al trabajo o hallazgos presentados. Cada artículo tendrá un resumen donde se describan la metodología y los hallazgos más importantes; irá al comienzo del artículo y hace innecesario otro extracto dentro del texto. Además, este resumen debe estar en inglés (summary). También, debe llevar máximo 4 palabras clave en español y en inglés.

Todas las referencias se enumeran consecutivamente de acuerdo con el orden en que aparezcan en el texto. Para las citas de las revistas se incluirá en su orden: apellido e iniciales del nombre del autor (es); si son 6 ó menos se citan todos; si son más de 6, se mencionan los 3 primeros y después la abreviatura et al.; título del artículo, nombre de la revista (destacado) y según las abreviaturas aceptadas por el *Índex Medicus* (consultar), año de publicación, volumen (destacado) y número de la primera y última páginas del trabajo consultado.

Los cuadros, las gráficas y las fotografías deben ser originales del autor (es). Si son modificaciones o reproducciones de otro artículo, es necesario acompañar el permiso del editor correspondiente.

La Revista "Cirujano" y La SCGP. No se responsabilizan por ningún acto directa o indirectamente relacionado con la publicación y difusión de los artículos remitidos y/ o publicado.

INFORMACIÓN PARA LOS CONTRIBUYENTES

Cirujano es la Revista de la Sociedad de Cirujanos Generales del Perú, a la que se puede contribuir de diferentes formas: Trabajos de investigación y artículos originales. Que incluye investigaciones y trabajos inéditos de interés para los Cirujanos generales. La presentación deberá seguir las normas de la literatura médica científica mundial según el Estilo Vancouver del Comité Internacional de Editores de revistas médicas.

Revisión de temas. Se realizan por invitación del Comité Editorial e Incluyen diferentes temas de interés en Cirugía General, Reportes Clínicos, casos con relevancia clínica o quirúrgica que ameriten su publicación.

Comunicaciones breves. Son notas cortas sobre un tema quirúrgico en particular o comentario de algún problema reciente. La bibliografía se debe limitar a un máximo de 10 citas.

Revistas de Revistas, Son artículos de excepcional interés aparecidos en otras revistas. Siempre se mencionará que son una publicación previa, y se incluirá el permiso del editor respectivo.

Las contribuciones se deben dirigir a la SCGP.

Los artículos que aparezcan en la revista son de exclusiva responsabilidad del autor (es) y no necesariamente reflejan el pensamiento del Comité Editorial ni de la SCGP. La Revista se reserva el derecho de publicar los artículos que lleguen al Comité Editorial. Los derechos de reproducción pertenecerán a la SCGP. Se puede reproducir los artículos publicados, previa autorización de la SCGP, realizando, en todos los casos, mención expresa de la fuente.

